DIE

FUNKTIONSKRANKHEITEN

DER

ORA SERRATA

UND DES

CILIARTHEILES DER NETZHAUT.

VON

Dr. WILH. SCHOEN,
LEIPZIG.

Mit zwölf Abbildungen im Texte und einer Tafel.

NACHTRAG ZU: SCHOEN, DIE FUNKTIONSKRANKHEITEN DES AUGES.

Separat-Abdruck aus Knapp und Schweigger's Archiv für Augenheilkunde
XXX. Band.

WIESBADEN.
VERLAG VON J. F. BERGMANN.
1895.

Das Recht der Uebersetzung bleibt vorbehalten.

Druck von Carl Ritter in Wiesbaden.

1807911

Inhalt.

Seite

A. Die Funktionskrankheiten der Pars ciliaris retinae 4
1. Normale Anatomie der Pars ciliaris und des Zonulafaserursprungs 4
2. Pathologische Anatomie der Pars ciliaris 5
a. Die mechanischen Veränderungen 5
b. Die entzündlichen Veränderungen 5
3. Symptomatologie, Aetiologie und Therapie 7
a. Cyclitis simplex acuta (Iritis serosa) 7
α. Beim weiblichen Geschlecht 7
β. Beim männlichen Geschlecht 13
b. Larvirte Cyclitis simplex acuta 15
c. Latente Cyclitis simplex acuta chronica 15
B. Die Funktionskrankheiten der Ora serrata 17
1. Normale Anatomie der Ora serrata und des Zonulafaserursprungs 17
2. Pathologische Anatomie der Ora serata 24
a. Die mechanischen Veränderungen 24
α. Die Sporenbildung 24
β. Die Gewebsverzerrung der Netzhaut 28
γ. Die Gewebsverzerrung der Aderhaut 31
b. Die entzündlichen Veränderungen 31
α. in der Netzhaut 31
β. in der Aderhaut 31
c. Zusammenfassung des pathologisch-anatomischen Befundes 32
3. Symptomatologie, Actiologie und Therapie 34
a. Die Entzündung der Ora serrata 34
α. Choriorctinitis anterior sive orae serratae acuta . . 34
β. „ „ „ „ „ chronica . 34
b. Die Verzerrungserscheinungen der Ora serrata und der Prolapsus lentis mechanicus 37
I. Vordrängung der Iris und des Linsensystems . . 37
II. Brechungsvermehrung 40
III. Erworbener Astigmatismus 40
c. Der Prolapsus lentis dynamicus 48
C. Mischformen 49
a. Excavatio accommodativa mit Atonie und Prolapsus . . . 49
b. Cyclitis simplex und Prolapsus lentis 49

Eine eigenthümliche und sehr erhebliche Schwierigkeit bietet die Feststellung dessen, was bezüglich der anatomischen Verhältnisse der Pars ciliaris und Ora serrata als normal anzusehen ist. Viele Punkte, welche in den Lehrbüchern der normalen Anatomie dahin gerechnet werden, müssen als pathologische Veränderungen ausscheiden. Den Anatomen lag zufälliges Leichenmaterial vor. Jene Veränderungen sind sehr verbreitet. So kommt es, dass ein nicht kleiner Theil der zu besprechenden Veränderungen schon beschrieben, aber entweder als normal oder als Kunstproduct, oder als Altersveränderung aufgefasst wurde.

Diese functionellen Veränderungen betreffen einmal den Absturz der Netzhaut an der Ora serrata selbst und dann das Epithel ihres ciliaren Theiles.

Man findet sie fast an allen accommodativ angestrengten Augen.

Es haben zu dieser Untersuchung theils die Präparate von solchen Augen gedient, welche schon für die übrigen Veränderungen benutzt worden waren, theils neue Präparate von denselben Augen, da die alten vielfach diese Gegend, deren Wichtigkeit damals noch nicht vermuthet wurde, nicht deutlich zeigten, theils Präparate neuer Augen, worunter auch ein neues Glaucomauge.

Die Zonulafasern entspringen mit ihrer Hauptmasse aus der Ora serrata, ausserdem aber noch von dem Epithel, welches als Fortsetzung der Netzhaut mit einer zweiten Epithelschicht das Pigmentepithel der ganzen Ciliargegend überzieht. Aus dem Glaskörper kommen keine Zonulafasern, die Hyaloidea bildet eine scharfe Scheidewand. Die Zonulafrage ist dadurch in einige Verwirrung gerathen, dass Hyaloidea und Zonula nicht auseinander gehalten worden sind. Die Zonula ist keine Membran, sondern eine Reihe nebeneinander und übereinander liegender Fasern, die Hyaloidea dagegen ein deutlich erkennbares und ablösbares Häutchen. Das Verhalten der Zonulafasern in ihrem vorderen Abschnitte ist schon in meinem Buche genügend behandelt worden. Bezüglich des hinteren Abschnittes ist aber dort nur bemerkt, dass die Zonulafasern aus der Netzhaut und der, der Netzhaut entsprechenden, inneren Epithellage vor der Ora serrata entspringen. Der hintere Zonulafaserursprung hat sich nachträglich als ausserordentlich wichtig für die Functionskrankheiten des Auges erwiesen, so dass es nöthig ist, ihn eingehender zu berücksichtigen.

A. Die Functionskrankheiten der Pars ciliaris retinae.

1. Normale Anatomie der Pars ciliaris und des Zonulafaserursprunges.

Die Netzhaut geht an der Ora serrata am normalen Auge, auf dem Meridionalschnitt gesehen, mit einem leichten Bogen s b c, Fig. 1, in ihren ciliaren Theil über, welcher aus einer Schicht Cylinderepithel ci besteht. Unter dieser Schicht liegt die Pigmentepithelschicht der Chorioidea ch. Die einzelnen Zellen sind in der Nähe der Ora serrata viermal so hoch wie breit. Gegen die Ciliarfortsätze hin nimmt die Höhe ab. Im normalen Auge sind die Zellen an der Spitze eben so breit wie an der Grundfläche. Auf der Fläche erkennt man den Uebergang der Netzhaut in ihren ciliaren Theil daran, dass an Stelle des, aus Zellen, Fasern, Gefässen u. s. w. bestehenden, unregelmässigen Mischgewebes der eigentlichen Netzhaut ein ganz regelmässig in Reihen geordnetes Epithel tritt. Ueber die Form der Uebergangslinie soll noch

Fig. 1.

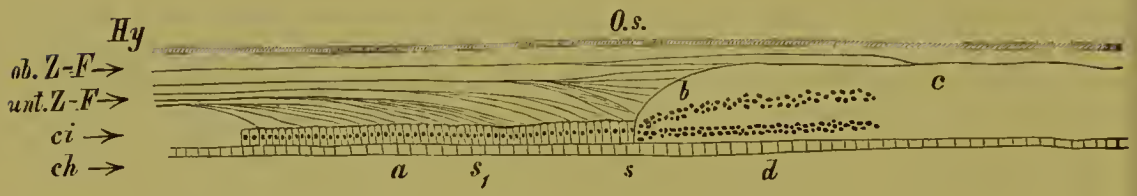

nichts gesagt werden. Jede der Zellen dieses Epithels sendet einen gegen den Ciliarkörper hin gewendeten Fortsatz aus, welcher sich in ein Fäserchen verwandelt. Die Fäserchen gesellen sich den Nachbarfäserchen zu und schwellen allmählich zu scharf umrissenen Zonulafasern an. Diese von dem Ciliarepithel entspringenden Fasern bilden die Gruppe der unteren Zonulafasern. Sie liegen unter den von der Ora serrata herkommenden.

Die unteren Zonulafasern sind also Anhängsel der Epithelzellen selbst, oder besser gesagt, beide zusammen bilden gewaltig in die Länge gezogene Zellen, deren Grundfläche mit Protoplasma und Kern dem Aderhautepithel, deren andere Fläche der Linsenkapsel aufsitzt. Jede Zonulafaser besteht aus den mit einander verschmolzenen Fasern einer Reihe von Zellen.

Das Chorioidealepithel besitzt in dieser Gegend auch eine Uebergangslinie, durch welche ein hinterer schwächer pigmentirter, mit der Stäbchen- und Zapfenschicht der eigentlichen Netzhaut nur ganz locker

verbundener Theil von dem vorderen, stärker pigmentirten und mit dem Ciliarepithel fest verwachsenen, Theil geschieden wird. Diese Grenzlinie fällt nicht genau mit derjenigen der Netzhaut zusammen, sondern liegt etwas weiter nach vorn.

Die Gestalt der Chorioidealübergangslinie kann erst später besprochen werden.

2. *Pathologische Anatomie der Pars ciliaris.*

a. Die mechanischen Veränderungen.

Die veränderten Epithelien der Pars ciliaris sind länger. Während die normalen Zellen wirkliche Cylinderform haben und auch an der Spitze dicht mit den Nachbarzellen zusammenschliessen, haben die veränderten Kegelform, berühren sich gegenseitig nur am Fusstheile und lassen zwischen ihren Spitzen Zwischenräume. In hochgradigen Fällen könnte man sie am Besten mit Reitpeitschen vergleichen, deren Knauf unten aufsitzt. Die Spitze geht allmählich in die Schnur, hier die Zonulafaser über. Die Spitzen stehen alle gegen den Ciliarkörper hin geneigt, wie vom Winde nach einer Richtung hin gebeugte Getreidehalme.[1])

Fig. 2.

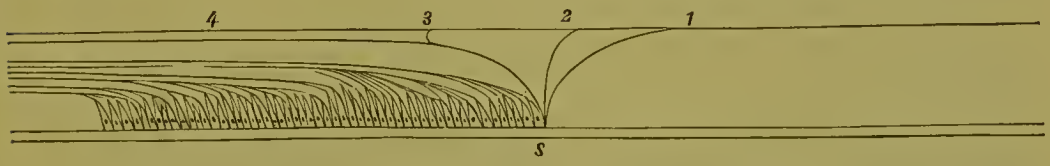

b. Die entzündlichen Veränderungen des Ciliartheiles der Netzhaut.

Am normalen Auge stehen die Cylinderzellen in regelmässiger dichtgedrängter Reihe, der Saum gegen die Zonulafasern hin ist glatt und sauber. Der wahrscheinlich auf mechanischen Zug zu schiebenden Form- und Stellungsveränderung der Zellen in accommodativ angestrengten Augen ist bereits gedacht worden. Dadurch gestaltet sich der obere Saum schon unregelmässig. Es finden sich aber noch andere Veränderungen, welche ihm in solchen Augen ein unsauberes verwirrtes Aussehen verleihen.

Man sieht auf dem Saum zwischen diesem und den Zonulafasern, stellenweise zwischen den letzteren und endlich auch zwischen Lücken

---

[1]) H. Müller und Andere (Graefe u. Saemisch I. pag. 439) haben diese zugespitzten Zellen schon gesehen, auch solche, die sich in Aeste theilten. Doch wurde diese Zellform für normal gehalten.

im Cylinderepithel mehrfache Zelllagen. Die Umrisse der Zellen sind undeutlich, aber doch unzweifelhaft erkennbar, die Kerne färben sich unvollkommen oder gar nicht. Man findet ferner alle Uebergänge bis zu, mit Haematoxylin-Eosin sich stumpf braunroth färbenden, necrotischen Coagulationskugeln. Letztere zerfallen theilweise wieder zu, aus kleinen runden, ebenso gefärbten Körnern, bestehenden Detritusmassen, die man öfter zwischen Zonulafasern und Hyaloidea reichlich antrifft. Die andere Umwandlungsform der Coagulationskugeln wird ebenfalls nicht vermisst, nämlich das hyaline Bläschen.

Es finden sich auch Wucherungen noch lebender Zellen, die papillomförmig zwischen die Zonulafasern hineineinragen, namentlich in der Umgebung eines hyalinen Bläschens, welches dann von ihnen wie von einem Korbe umschlossen wird. Endlich trifft man Fetzen, die weit zwischen die Zonulafasern hinein, vielleicht sogar über dieselben hinausragen, hauptsächlich aus necrotischen Zellen bestehend, zwischen die einige lebende gemischt sind. Der Fetzen hängt noch durch einen dünnen, aus necrotischen oder lebenden Zellen bestehenden, Stiel mit der Epithelschicht zusammen.

Es sind somit auch hier sämmtliche Zell-Entartungs- und Wucherungsvorgänge vertreten, welche am Linsenkapselepithel dem Staarprocess zu Grunde liegen.

Donders[1]) hat schon als Altersveränderung die Drusen beschrieben, Müller[2]) die Altersveränderungen der Glashäute, Kuhnt[3]) und Fr. Kerschbaumer[4]) die Excrescenzen des Epithels ebenfalls als Altersveränderung. Fr. Kerschbaumer hat Vermehrung der Zellen durch Caryokinese, aber keine Zeichen regressiver Metamorphose bemerkt. Letztere ist im Gegentheil sehr verbreitet.

Auch das tiefere Chorioidealepithel wird in Mitleidenschaft gezogen. Man beobachtet hyaline Bläschen, die bis in dasselbe hineinreichen und von einer Pigmentanhäufung umgeben sind.

Sowohl die Zellen des Ciliarepithels als des Chorioidealepithels können auf sehr ausgedehnte Strecken zu Grunde gehen, beziehendlich ihr Pigment verlieren.

An Augen, wo die Veränderungen sehr weit gediehen sind, sieht man in einer grossen Menge von Zellen das Pigment rings am Rande aufgehäuft und die Mitte frei. Aus anderen Zellen ist das Pigment

---

[1]) Arch. f. Ophth. I., 2, pag. 107.
[2]) Arch. f. Ophth. II., 2, pag. 1, und Gesammelte Schriften 1872.
[3]) Ber. der XIII. ophth. Vers., pag. 38.
[4]) Arch. f. Ophth. XXXIV., 4, pag. 16.

ganz verschwunden; die leeren Zellgerüste sehen genau wie Pflanzenzellen aus. Dazwischen finden sich immer noch einzelne Zellen, die anscheinend stärker und dunkler pigmentirt sind als die normalen und endlich auch solche, wo in der Mitte noch Pigmentreste vorhanden sind, der Rand aber frei ist.

Mit der Zerstörung der Zellen gehen auch die daraus entspringenden Zonulafasern zu Grunde. Das Zonulafasersystem verliert dadurch immer mehr an Halt.

3. Symptomatologie, Aetiologie und Therapie.

Es ist eine acute, eine larvirte und eine chronische functionelle Entzündung der Pars ciliaris retinae zu unterscheiden. Die Verzerrungserscheinungen kommen dabei nur soweit in Betracht, als sie das thatsächliche Vorhandensein einer reizenden Zerrung am Epithel darthun. —

Wenn die Verzerrungserscheinungen hier ausgeprägt sind, so fehlen sie auch an der Ora serrata nicht. Erstere treten dann den letzteren gegenüber zurück. Aus diesem Grunde werden die von der Zerrung mechanisch bedingten Symptome bei der Ora serrata besprochen, deren Verzerrung die characteristischen Züge des betreffenden Krankheitsbildes liefert.

a. Cyclitis simplex acuta.

Das Krankheitsbild, welches auf eine acute Entzündung der Pars ciliaris retinae zurückgeführt werden muss, ist das bisher als Iritis serosa, Hydromeningitis, Descemetitis oder Uveitis bezeichnete. Unsere bisherigen Kenntnisse bezüglich der Aetiologie dieser Krankheit beschränkten sich darauf, dass man wusste, sie komme hauptsächlich bei Frauen und Mädchen vor. Bleichsucht, Menstruationsstörungen u. s. w. sollten gewöhnlich gleichzeitig vorhanden sein.

Stellt man aus den Handbüchern die empfohlenen Mittel zusammen, so ist ihre Zahl sehr gross: Jod, Mercur, Leberthran, Eisen, Guajac, Zittmann, Sassaparilla, Tartarus, Sulphuraurat, Diuretica, Diaphoretica, Abführmittel, Paracentese, Haarseile und Blutentziehungen.

Für den Verlauf wurde immer auf Monate, sogar Jahre gerechnet, ausserdem noch auf häufige Rückfälle und unvollständige Heilung.

Zu einer veränderten Auffassung über das Wesen der Krankheit führte die Beobachtung der in beifolgender Liste verzeichneten Fälle. Es sind dies sämmtliche Fälle von Iritis serosa, welche in den letzten zwei Jahren beobachtet wurden. Gemäss der sich nach und nach gestaltenden neuen Auffassung von dem Wesen der Krankheit änderte sich auch Schritt für Schritt die Behandlung und deren Erfolg.

Das erste Drittel der Kranken hatte ausser der langen Atropinbehandlung noch eine energische Allgemeinbehandlung durchzumachen, die, wenn auch nicht Haarseile, Blutentziehungen u. s. w., so doch Inunctionscur, Sublimat, Jod, Eisen und bisweilen auch die Schwitzcur umfasste, — das zweite Drittel entging wenigstens noch einer langen Atropinbehandlung nicht. erst dem letzten Drittel ist die richtige Erkenntniss der Aetiologie vollständig zu gute gekommen, hat sie vor der Allgemeinbehandlung und der Atropinbehandlung bewahrt und die Krankheitsdauer bedeutend abgekürzt. Ein Blick über den, die Refraction enthaltenden, Stab der Liste lehrt sofort, welches Moment allen Fällen gemeinsam ist. Sämmtliche erkrankten Augen haben Hypermetropie oder hypermetropischen Astigmatismus in beträchtlichem Grade.

Die erste Kranke, eine kräftige Frau, kam mit erkranktem linken Auge. Da dasselbe einige unlösbare Synechieen zeigte, wurde es iridectomirt. Ausserdem: Verbot jeder Augenarbeit, Atropin, Abführmittel, Jodkalium, Inunctionscur, namentlich wegen der Glaskörperflocken, obgleich an der Frau sonst nicht das geringste Krankhafte zu finden war. Trotz der Behandlung erkrankte das andere Auge. Um diese Zeit verordnete ich Brillen, nicht in der Erwartung, damit unmittelbar auf die Iritis serosa einzuwirken, sondern weil die Augen die Zeichen der Accommodationsüberanstrengung aufwiesen und ich mich gewöhnt habe, accomodative Ruhe als Vorbedingung für die Heilung jeder Augenkrankheit anzusehen. Allmählich trat Besserung ein, die aber immer noch auf die mittlerweile fortgesetzte Allgemein- und Atropinbehandlung geschrieben wurde. Diese Behandlung setzte ich erst aus, als bereits andere der aufgeführten Fälle zur Beobachtung gekommen waren. Allein unter Brillenbehandlung verschwanden die Beschläge in der vorderen Kammer und vollendete sich die Klärung des Glaskörpers immer mehr.

Ganz ähnlich sind die Krankengeschichten der beiden nächsten Mädchen. Sie waren sonst gesund. Während der gewöhnlichen Behandlung, die mehrfache Rückfälle nicht verhinderte und Monate dauerte, erhielten sie aus obigem Grunde Brillen. Schliesslich wurde alles Andere fortgelassen. Ohne die geringste Unterbrechung und ohne jede Spur eines Rückfalles schritt dann die Heilung bis zur Vollendung weiter.

Die vierte Kranke erhielt die Brille gleich. Sie wurde noch einer sechswöchentlichen Atropinbehandlung unterzogen, dagegen kam die Allgemeinbehandlung schon in Wegfall. Heilung erfolgte ohne Unterbrechung.

Der fünfte Fall wurde zuerst als rheumatische parenchymatöse Iritis, übrigens ohne ätiologische Grundlagen aufgefasst. Eine sechswöchentliche Atropinbehandlung brachte Besserung, doch blieben die Augen empfindlich und rötheten sich alle Augenblicke wieder. Die verordnete Brille beseitigte die Erscheinungen mit einem Schlage.

Bei der sechsten Kranken trat die Keratitis profunda mehr hervor. Es wurde Atropin und Schlussverband angewandt. Die gleich nach Ablegung des letzteren aufgesetzte Brille vollendete die Heilung, welche im Ganzen 7 Wochen dauerte.

Bei der siebten Kranken sagte ich zum ersten Male die Wirkung der Cylinderbrille voraus. Die Kranke erklärte in der That, dass hinter derselben sofort die Schmerzen aufgehört hätten. Die pericorneale Injection verschwand unmittelbar. Die Beschläge verminderten sich allmählich. Cocaïn und Atropin war nur 4 Tage angewandt worden. Nach 8 Tagen war die Heilung bis auf die nicht mehr störenden Niederschläge beendigt.

Der achte und neunte Fall können als die Probe auf das Exempel bezeichnet werden: Es wurde sowohl vorausgesagt, dass sich Astigmatismus oder Hypermetropie finden werde, als auch, dass die Brillen alle Beschwerden beseitigen würden. Dies traf zu: Der Lidkrampf, das Thränen, die Lichtscheu waren sofort verschwunden. Die Kranken konnten die Augen ungehindert offen halten. Der Cocaïn- und Atropingebrauch erstreckte sich nicht über 8 Tage. Die Beschläge gingen langsamer zurück, im neunten Falle war übrigens nach 16 Tagen Nichts mehr sichtbar. Von Rückfällen war bei No. 8 keine Rede.

Die Frau No. 9 wurde am 7. März geheilt entlassen. Am 19. Mai kam sie wieder mit pericornealer Injection, Beschlägen der Hinterwand und einer Infiltration der tieferen Hornhautschichten unterhalb der Mitte. Sie hätte gemeint, weil es ihr so gut gegangen wäre, die Brille ablegen zu können und habe sie seit einigen Tagen nicht mehr getragen; ich möge nicht böse sein. Ueber letzteren Punkt konnte ich sie beruhigen, sie habe mir im Gegentheil einen grossen Gefallen gethan. Ich würde sie darum gebeten haben, wenn dies mein ärztliches Gewissen zugelassen hätte. Die Brille wurde wieder aufgesetzt, einige Tage Cocaïn und Atropin angewandt und die Frau am 28. Mai wieder geheilt entlassen.

Der zehnte Fall wurde zuerst als Keratitis interstitialis angesprochen, zeigte aber keine Hutchinson'sche Zähne oder sonstige Anhaltspunkte. Als sich beiderseits Hypermetropie und auf dem kranken Auge die stärkere fand, wurde die weitere Behandlung auf die Brillenverordnung beschränkt. Der Erfolg bestätigte die Richtigkeit des Verfahrens.

Bei der elften Kranken waren die Beschläge der Hornhaut Anfangs übersehen worden und wurden gelegentlich gefunden, als sich eine stärkere Brille nöthig machte. Die Beschläge wurden nicht weiter beachtet, verursachten auch keine weiteren Beschwerden. (Die Kranke ist schon in „Functionskrankheiten" pag. 57 aufgeführt.)

Der zwölfte Fall war wieder eine Keratitis profunda, die so heftig auftrat, dass eine genaue Refractionsprüfung nicht möglich war. Die Kranke sah am Besten mit Concavgläsern; der Fall schien sich also zu den übrigen nicht zu schicken. Diese Kranke hatte auch Menstruationsstörungen. Um mit der Möglichkeit einer anderen Aetiologie zu rechnen, obgleich Nichts bezüglich Lues vorlag, wurde noehmals auf die Inunctionscur zurückgegriffen. Es bedurfte mehrwöchentlicher Atropin- und Cocaïnbehandlung, ehe die Sehprüfung gut gemacht werden konnte, die dann auf dem gesunden Auge schwächere Myopie als vorher, auf dem kranken beträchtlichen normalen Astigmatismus ergab.

Der dreizehnte Fall wurde zuerst wieder für Iritis parenchymatosa ohne nachweisbares ursächliches Moment gehalten und als solche behandelt. Die reichlichen Beschläge auf der Hinterwand bei ganz spärlichen Synechieen und die Wirksamkeit der Convexbrille lassen ihn aber als hierher gehörig erscheinen.

I a.

	Cyclitis simplex acuta (Iritis serosa) beim weiblichen Geschlecht.	Refraction.		Weitsichtigkeit.	Excavation.	Staphylom.	Aequat.-Cat.	Beschläge		Glaskörper-flocken u. s. w.	
		Vorläufig	Endgültig					i. d. Pupille.	a. d. Hinterwand der Hornhaut.		
1	S., 52 w., verw.	+ $30^{15}/_{30}$	+ cyl. 24 ‖	dazu	H		q	J	B	F	Synechien bdsts.
		Amblyopie	+ cyl. 18 ‖ $^{15}/_{100}$	bdsts. + 14	H	St. n. u.	q	J	B	F	Chr. ant.
2	H., 29 w., ledig	E	+ 36					J	B		
		— $60^{15}/_{20}$	+ 24					J	B		
3	S., 23 w., ledig		+ cyl. 24 ‖ $^{15}/_{40}$			St. n. u.		J	B		
			+ cyl. 30 ‖			St. n. u.		J	B		
4	K., 46 w., verw.		+ $9^{15}/_{30}$	+ 7	H			J	B		
			+ $14^{15}/_{30}$	+ 8	H			J	B		
5	K., 44 w., verh.		+ 30	+ 15	Ht		δ	J	B		Synechien.
			+ 30	+ 15	Ht		δ	J	B		Synechien.
6	R., 20 w., ledig	+ 48	+ 48					—	—		
		Amblyopie	+ $15^{15}/_{30}$					J	B		Keratitis profunda.
7	S., 25 w., verh.		+ cyl. 24 ‖		H		q au	—	—		
			+ cyl. 24 ‖		H		q au	J	B		
8	R., 36 w., verh.		+ 36		H		q a	—	—		
			+ 36		H		q a	J	B		
9	L., 34 w., verh.	— cyl. 36 =	+ c 36 ‖		H		q	—	—		
		+ 30	+ 20		H		q	J	B		
10	J., 13 w., ledig	E	+ $40^4/_3$					—	—		
		E	+ $24^4/_3$					J	B		
11	E., 25 w., ledig	+ c 42 = 30°	+ 11		Mt		q i & a	J	B		
		+ 48 + c 36 = 150°	+ 11		Mt		q i & a	—	—		
12	E., 18 w., ledig	— $24^4/_{18}$	+ c 24 ‖ $^4/_9$					J	B		Keratitis profunda.
		— $24^4/_4$	— $30^4/_4$					—	—		
13	St., 53 w., verh.	+ 7	+ 7	+ 5	H			J	B		Synechien.
		+ 7	+ 7	+ 5	H			J	B		
14	W. 37 w., verh.	+ cyl. 24 ‖	+ cyl, 24 ‖			St. n. u.	q	J	B	Chra	
		+ 30	+ 30			St. n. u.	δ	—	—	„	
15	K., 38 w., verh.	— cyl. 42 =	+ cyl. 48 ‖		H	St. n. u.	q	—	—		
		— 48 — c 42 =	+ cyl. 48 ‖		H	St. n. u.	q	J	B		

Ib. Cyclitis simplex acuta (Iritis serosa) beim männlichen Geschlecht.

	Cyclitis simp. (Iritis serosa) beim männlichen Geschlecht.	Refraction.		Excavation.	Staphylom u. s. w.	Cataract.	Beschläge		Glaskörperflocken u. s. w.	
		Vorläufig	Endgültig				i. d. Pupille.	a. d. Hinterwand der Hornhaut.		
1	Sch., 41, m.	+ 20	+ 13			—	—	—	—	
		+ 20 + c 20 ‖ $^{15}/_{50}$	+ 8 + c 10 ‖			—	—	B	—	Heftige Schmerzen.
2	L., 8, m.	[91] + 42 v.	[93] + 15 v.			inc	J	B	F	
		+ 42 v.	+ 18 v.			—	—	—	—	
3	Sch., 23. m.	[4 X] — 8 (— 14 v.)	[16 II] — 8			—	—	—	—	
		E. $^{15}/_{70}$—$^{15}/_{50}$ (+ 12 v.)	— c 20 = $^{15}/_{20}$			inc	J	B	F	
4	L., 21, m.	— 4 $^{1}/_{2}$ $^{4}/_{6}$ Tenotomie	— 5 $^{1}/_{2}$ — c 42 = $^{15}/_{12}$	H	St.	—	J	B	Chr. a.	Insuff. Synechien.
		— 3	— 3 $^{1}/_{2}$ — c 42 = $^{15}/_{12}$	H	St.	q	—	—	Chr. a.	Mutter an Glaukom operirt und erblindet.
5	Sch., 30, m.	— 16 Atropin	— 24	H		q ru	J	B	Chr, a.	Synechien.
		— 16	— 24	H		q ru	J	B	Chr. a.	„
6	H., 25, m.	+ 24 + c 48 = v. + 14	+ 11		St. n. u.	—	J	B	Chr. a.	„
		+ 12			—	—	—	—	Chr. a.	
7	M., 21, m.	— 20 — c 42 ‖ Atropin	— 24		St.			B	Chr. a.	Fäden im Humor aqueus.
		— 20 — c 42 ‖	— 24		St.			B	Chr. a.	Nähe: latent. Str. conv.
8	Tr., 19, m.	— 20				q au	J	B	Chr. a.	
		— 20				q in	J	B	Chr. a.	

Bei 14 und 15 wurde sofort Hypermetropie oder Astigmatismus vorausgesagt und gefunden. Bei No. 14, welche übrigens eine Tochter mit beiderseits — cyl. 12 axe wagerecht hatte, waren nach 7 Tagen alle Beschwerden und alle Beschläge verschwunden. Cocaïn und Atropin wurde 4 Tage angewandt. Von No. 15 fehlt noch Nachricht.

Ein neuer sechszehnter Fall hatte bdsts. Hy + 30 und verlief wie die übrigen, die Beschwerden verschwanden mit dem Aufsetzen der Brille.

Die Zahl der Fälle ist nicht gross, da aber kein einziger, selbst der Fall 12 nicht, eine Ausnahme bildet, so dürfte der Schluss Anspruch auf Gültigkeit haben, dass die accommodative Ueberanstrengung beim weiblichen Geschlecht Iritis serosa hervorrufen kann. Das weibliche Geschlecht scheint prädisponirt zu sein, doch treten Bleichsucht, Menstruationsstörungen u. s. w. keineswegs so sehr hervor, wie zu erwarten. Es scheint sich mehr um eine grössere Empfindlichkeit der Gewebe überhaupt zu handeln.

Ein grösserer Unterschied in der Therapie und deren Wirkung, wie bei den ersten gegenüber den späteren Fällen ist kaum denkbar. Dort eine Dauer von $1^1/_2$ Jahren oder mehr, hier von einer, wenn man nach den Beschwerden rechnet, oder höchstens doch von wenigen Wochen, dort die eingreifende Allgemein- und die unangenehme Atropinbehandlung, hier Nichts davon, dort Schwanken zwischen Besserung und Verschlechterung und ewigen Rückfällen, hier stetig fortschreitende Heilung.

Die Therapie ist sehr einfach. Einige Tropfen Cocaïn und Atropin und die Brille werden in den meisten Fällen genügen.

Sieht man die Kranken zu spät oder ist die Entzündung zu heftig, um eine Refractionsprüfung zu gestatten, so muss man längere Zeit Cocaïn und Atropin anwenden. Man wird sich vielleicht auch bewegen lassen, auf die graue Salbe zurückzugreifen, obgleich ich halbwegs glaube, dass dies bei meiner zwölften Kranken unnützer Weise geschehen ist. Die wesentliche und ursächliche Behandlung besteht in der Ausgleichung der Ametropie, jede andere, allgemeine Kräftigung des Körpers ausgenommen, wendet sich nur gegen die Symptome.

Sämmtliche Fälle weisen noch verschiedene andere Zeichen von Accomodationsanstrengung auf. Die Iritis serosa tritt somit in die Reihe der Functionskrankeiten ein.[1])

Die beste Bezeichnung dürfte Cyclitis simplex sive accommodativa sein.

---

[1]) „Le grand coupable", welchem, wie ein französischer Kritiker sagt, ich Alles in die Schuhe schiebe, soll also auch hier wieder die Hand im Spiel haben. Ich bedaure lebhaft, nicht mehr Abwechslung bieten zu können, muss aber die Sache so darstellen, wie ich sie finde. Als ich mein Buch schrieb,

β. Beim männlichen Geschlecht.

Beim männlichen Geschlecht kommt die sogenannte Iritis serosa oder die Cyclitis simplex seltener vor.

Der erste Fall beistehender Liste zeigte von objectiven Erscheinungen nur Beschläge der Hornhauthinterfläche. Ausserdem war das Auge sehr schmerzhaft und lichtscheu. Es thränte beständig. Die Sehschärfe war bis zur Hälfte herabgesetzt. Auf Glaskörperflocken, Veränderungen der Ora serrata und Pupillenungleichheit wurde leider nicht untersucht, wenigstens fehlt ein Vermerk darüber.

Die Verordnung der starken sphärisch-cylindrischen Gläser genügte zur Heilung. Cocaïn und Atropin wurde nur bei der Untersuchung angewendet.

Der zweite Kranke, ein 8jähriger Knabe, war vor 3 Jahren wegen Kniegelenkentzündung resecirt worden. Der Vater war wahrscheinlich an Tuberculose gestorben und konnte möglicherweise auch syphilitisch gewesen sein. Der Knabe hatte öfters Nasenbluten. Als schwächlich war er eigentlich nicht zu bezeichnen. Das rechte Auge zeigte Beschlag der Hinterwand, Glaskörperflocken und beginnende Secundärcataract am äusseren Aequator von der Hinterwand ausgehend, ausserdem schwache Hypermetropie. Die Behandlung bestand in Inunctionscur und Jodkalium (später Sublimat innerlich), Atropin und Brille (+ 36), sowie Verbot jeder Arbeit. Der Beschlag der Hinterwand verschwand allmählich, die Glaskörperflocken und die Cataract veränderten sich nicht. Auf den Rath eines zugezogenen Collegen angewandtes Levicowasser half auch nicht merklich. Erst als eine mittlerweile offenbar gewordene Hypermetropie $^1/_{15}$ ausgeglichen war, trat eine allmähliche Besserung ein, die auch keine Stockung erlitt, als jetzt alles Andere bei Seite gelassen und sogar die Arbeit gestattet wurde. Selbstverständlich ist die Cataract und sind auch noch Glaskörperflocken vorhanden, aber der Verdacht des Fortschreitens ist entschieden gefallen und die Flocken haben auch abgenommen.

Der dritte Kranke zeigte auf seinem linken Auge dieselben Erscheinungen wie der vorausgehende. Die Sehschärfe war bei Emmetropie $= ^{15}/_{70}$. Sonstige Krankheitszeichen fehlten gänzlich. Er hatte, bei einer Myopie $^1/_8$ auf dem anderen Auge und einer anscheinenden Emmetropie auf dem kranken Auge, ohne Brille gearbeitet, mit dem letzteren Auge also sehr stark accommodiren müssen. Es wurde Inunctionscur angewandt, — 14 und + 12 zur Arbeit verordnet und Schonung empfohlen. Nach 8 Wochen ergab sich auf dem kranken Auge ein Astigmatismus — c 20 = und Sehschärfe = $^{15}/_{20}$. Verordnet wurde — 9 und — c 20 = für die Ferne und — 14 und + 60 + c 20 || für die Nähe.

Jede andere Behandlung blieb fort, in der Erwartung, dass nun auch dieser Fall wie die übrigen verlaufen werde.

In den Fällen 4—8 handelt es sich um durch Insufficienz, Astigmatismus, Hypermetropie oder schlechte Haltung verursachten Accommodationskrampf mit Cyclitis.

---

ahnte ich von dieser Ursache der Iritis serosa noch nichts. Es reiht sich an dem gefundenen Faden eben das Eine an das Andere. Alle bisher ursächlich dunklen Augenkrankheiten hängen, so scheint es fast, von der Accommodationsüberanstrengung ab.

Sectionsbefunde dieser, als acut zu bezeichnenden Form von Cyclitis simplex liegen nicht vor. Ihre objectiven Merkmale sind die Beschläge im Pupillargebiet und namentlich auf der Hinterfläche der Hornhaut. Diese sichtbaren Veränderungen stehen oft nicht im Verhältniss zu der Intensität der Störung. Der eigentliche Krankheitssitz muss also an einer, dem unmittelbaren Einblick entzogenen Stelle, von welcher aber die krankhaften Producte leicht in die Pupille gelangen können, und auf welche die accommodative Zerrung wirken kann, gesucht werden. Alles weisst auf die Pars ciliaris.

Ob man die Erkrankung des Ciliarepithels ophthalmoskopisch wird erkennen können, muss noch dahingestellt bleiben. Die Marmorirung des Augengrundes in der Peripherie ist zwar ein bekanntes Augenspiegelbild und sehr häufig. Es fragt sich aber, ob die sichtbaren Veränderungen auf die Ciliargegend oder nicht vielmehr sämmtlich auf die Ora serrata zu beziehen sind.

Die Beschläge im Pupillargebiet und auf der Hinterwand der Hornhaut rühren von dem Detritus abgestossener Epithelien der Pars ciliaris her. Die Ablagerung desselben auf den Irisflächen und im Pupillargebiet sowie eine veränderte, klebrigere, Beschaffenheit des Humor aqueus müssen als die Ursache der Mitbetheiligung der Iris angesehen werden, welche sich bei einzelnen Kranken in mehr oder weniger zahlreichen Synechien bethätigt. Die Ursache der Wucherung des Ciliarepithels liegt in accommodativer Zerrung der hinteren Zonulafaserenden. Die accommodative Anstrengung ist bei allen Kranken positiv nachweisbar.

Nachträglich hat sich ergeben, dass ein Einfluss der Accommodation nicht bloss bei der Iritis serosa, sondern auch bei der Iritis parenchymatosa, der syphilitischen wie rheumatischen mitwirkt. Der Sachverhalt ist somit folgender: Eine gewisse weibische Schwäche oder Empfindlichkeit einerseits, Syphilis und Rheumatismus andererseits, schaffen eine Prädisposition der Gewebe und die Accommodationsanstrengung ruft die Entzündung hervor. Ohne die Accommodationsanstrengung würden die Betreffenden d i e s e Lokalisation ihres Leidens nicht bekommen haben.

Glaskörperflocken deuten wahrscheinlich auf eine Betheiligung der Ora serrata hin, obgleich die Möglichkeit nicht zu bestreiten ist, dass auch einmal von der Pars ciliaris aus Beschläge durch die Hyaloidea in den Glaskörper gelangen. Anatomisch war aber eine Verwachsung der Hyaloidea mit der Pars ciliaris bisher nicht nachweisbar, die doch Vorbedingung wäre. Die Glaskörperflocken kommen bei der Entzündung der Ora serrata zur Besprechung.

Die Cyclitis simplex acuta verbindet sich öfter mit Keratitis accommodativa, der Zerrungskeratitis. Es sind dies zum Theil die als Keratitis profunda bezeichneten Fälle. Auch Uebergangsformen kommen vor.

Die Verbindung der acuten Cyclitis simplex mit glaucomatösen Erscheinungen wird unten ausführliche Behandlung finden.

b. Larvirte Cyclitis simplex acuta.

Man kann sich nun auch Fälle denken, wo derselbe Process dieses Epithels besteht, der Detritus aber nicht in die vordere Kammer gelangt. Solche Fälle hätten dieselben subjectiven und objectiven Symptome aber ohne den Beschlag aufzuweisen. Ich glaube in der That, dass mehrere der früher von mir als iritische oder keratische Reizung beschriebenen Fälle als derartige von larvirter Cyclitis simplex, vulgo Iritis serosa, zu betrachten sind. (S. folgende Liste). Die Symptome sind: pericorneale Injection, Reizung, Thränen, Herabsetzung der Sehschärfe und Verengerung der betreffenden Pupille. Die Accommodationsanstrengung muss positiv nachweisbar sein.

Betrifft der Process beide Augen, so fällt das Merkmal der Pupillenverengerung fort und es bleibt nur die pericorneale Injection als Anhalt für die Annahme, dass die subjectiven Symptome, Blendung, Schmerzen und Thränen auf eine Cyclitis simplex zu beziehen seien. Fehlt umgekehrt die pericorneale Injection, so bleibt nur die Pupillenverengerung, welche allein bei einseitiger Erkrankung erkennbar ist. Die Pupillenverengerung muss als Reflex aufgefasst werden. Fehlen pericorneale Injection und einseitige Pupillenverengerung, so wird die Diagnose zur Vermuthung und man spricht von Accommodationskrampf.

Bei sorgfältiger Untersuchung wird man aber in den meisten Fällen von Accommodationskrampf greifbaren Befund nicht vermissen, wie z. B. in dem siebten Fall der Liste I b.

c. Latente Cyclitis simplex chronica.

Die chronische Form der Cyclitis simplex bleibt während des Lebens latent, die anatomischen Veränderungen, welche oben beschrieben sind, finden sich aber bei der Section fast jedes accommodativ angestrengten Auges. Ich habe Präparate von Augen mit Cataracta simplex, accommodativer Excavation und Glaucom in grosser Zahl, welche solche Veränderungen zeigen. Diese Form macht sich nicht als selbstständige Krankheit geltend, sie wird zu einem Symptom unter anderen, die mehr hervortreten.

IIa. Larvirte Cyclitis simplex acuta, Schmerzhaftigkeit und pericorneale Injection.

	Cyclitis simplex acuta (Iritis serosa).	Refraction.		Excavation.	Staphylom u. s. w.	Aequat.-Cat.	Pupille.	Pericorneale Injection.	Blendung, Schmerzen, Thränen.
		Vorläufig	Endgültig						
1	L., 21, w.	− c 40 =	+ c 40 ‖	H		—	—	i	„
		− c 40 =	+ c 40 ‖	R		—	—	i	„
2	W., 22, w.	+ 40		M		—	—	—	—
		+ 40		M		—	—	i	„
3	F., 23, w.	+ 18 (v)	+ 15	R	V	—	—	i	„
		+ 24 + c 48 = (v + 18)	+ 15	R	V	—	—	i	„

IIb. Schmerzhaftigkeit und einseitige Pupillenverengerung.

1	B., 45, m.	+ 36	keine Brille	O	—	δ	—	—	—
		+ 24	bisher	O	—	δ	enger	i	„
2	H., 38, m.	− 6	trug − 6	—	St	δ	—	—	—
		− 6½ − c 42 ‖	stets − 6	—	St	δ	enger	—	„

B. Die Functionskrankheiten der Ora serrata.

1. Normale Anatomie der Ora serrata.

Die Eingangs erwähnte Schwierigkeit der Unterscheidung zwischen Normalem und Abnormen macht sich besonders geltend, sobald man festzustellen sucht, wie die Zähne beschaffen sind, welchen die Ora serrata ihren Namen verdankt. Man steht ganz auf schwankendem Boden. In diesem Abschnitt soll von dem Standpunkte ausgegangen werden, welchen die Autoren für den normalen gehalten haben, in dem nächsten von den entschieden pathologischen Veränderungen; der dritte soll die beiden vorhergehenden zusammenfassen und die Scheidung zwischen Normalem und Pathologischem versuchen.

Brücke[1]) sagt: „Sie (die Netzhaut) endigt nach vorn an der Nasenseite in einer Entfernung von etwa 6 mm, an der Schläfenseite in einer Entfernung von ca. 7 mm von der Grenze zwischen Chorioidea und Blendung mit einem gezackten Rand (Ora serrata), dessen Ausbuchtungen den Ciliarfortsätzen und dessen Vorsprünge deren Zwischenräumen entsprechen".

Merkel[2]) sagt: „Die Ora serrata (Margo undulato-dentatus) ist diejenige Stelle, an welcher die nervösen Theile der Netzhaut verschwinden. Nur die bindegewebigen Radiärfasern bleiben übrig und setzen sich, von den beiden Limitantes eingeschlossen, als Pars ciliaris retinae nach vorne fort. Den Namen verdankt diese Stelle der Retina ihrem gezackten oder besser rundlich ausgerandeten Ansehen, indem die Netzhaut nicht an allen Stellen gleichmässig ihre Nervenelemente verliert, sondern an den Punkten, welche den Ciliarfortsätzen entsprechen, früher, als an den auf die Zwischenräume zwischen den Ciliarfortsätzen treffenden Stellen."

Henle beschreibt die Form der Grenze zwar nicht, bildet sie aber zweimal ab, einmal (Fig. 466) ebenso wie Merkel (Fig. 20), dergestalt, dass die Bezeichnungen »Margo undulatus« und »rundlich ausgerandetes Aussehen« zutreffen; dann (Fig. 516) in einer Weise, für welche besser »Margo dentatus« und »gezacktes Aussehen« passen.

Während Henle und Merkel wirkliche Fortsätze der Netzhaut meinen — Henle's Zeichnung lässt darüber keinen Zweifel — betrachtet Fick[3]) die Gesägtheit der Grenzlinie der Netzhaut nur als eine scheinbare.

„Da die Aenderung in der Beschaffenheit der Netzhaut hier schon dem blossen Auge bemerklich ist und zwar der beginnenden Faltung (d. h. über die Leisten der Ciliarfortsätze weg) entsprechend in einer leicht gezackten Grenzlinie, so hat man dieselbe als Ora serrata retinae bezeichnet".

---

[1]) Anatomische Betrachtung des menschlichen Auges.

[2]) Graefe und Saemisch Bd. I, S. 34.

[3]) Physiologie der Sinnesorgane. Leipzig, Vogel 1879, S. 29.

Sattler[1]) sagt: Dass hier das Capillarnetz (der Aderhaut) mit einem unregelmässig zackigem Rande aufhört, ist bekannt.

Während Henle Nichts darüber sagt, entsprechen nach Brücke und Merkel die Zähne den Zwischenräumen zwischen den Ciliarfortsätzen. Genau kann dies nicht gemeint sein, da es etwa 70 (nach Fick sogar 80) Ciliarfortsätze und etwa 47—48 Zähne giebt. In diesem Verhältniss sind beide auch auf den Zeichnungen von Henle und Merkel vertreten. Auf der Zeichnung Henle's treffen die Zähne meistens auf Ciliarfortsätze seltener auf die Zwischenräume. Fick's Darstellung würde auch 80 Zacken voraussetzen. Je nachdem man mehr von hinten oder von vorn die Ora betrachtete, müssten die Zacken den Leisten der Ciliarfortsätze oder den Zwischenräumen zu entsprechen scheinen.

Es lässt sich nicht verkennen, dass eine eingehende Untersuchung über die Ora serrata durchaus mangelt. Die Frage, was der Sägeform thatsächlich zu Grunde liegen könne, wird kaum erörtert, trotzdem es gar nicht auf der Hand liegt, worauf die Bezeichnung eigentlich zielt und der Grund der Bildung sowohl in der Netzhaut, als der Aderhaut oder in beiden liegen kann. Die beiden Uebergangslinien der Netzhaut und der Aderhaut werden nicht auseinander gehalten, während sie doch ziemlich unabhängig von einander sind. Ihr Antheil an der Bildung der Ora serrata muss gesondert festgestellt werden.

Die Veränderung der Netzhaut nach der Ciliargegend hin, soweit sie den Verlust der Nervenelemente betrifft, ist an und für sich für das blosse Auge unsichtbar; auch wird dadurch die zackige Form nicht erklärt. Es könnte sich um 4 Möglichkeiten handeln.

1. Es sind wirkliche Zähne der Netzhaut vorhanden, in den Zwischenräumen scheint das Pigment der Chorioidea besser durch.
2. Die Bogenform ist durch die Grenzlinie zwischen dem ciliaren stärker pigmentirten und hinteren schwächer pigmentirten Theil der Chorioidea gebildet. Dieselbe scheint durch die Netzhaut durch, welche ohne Bogenform in den Ciliartheil übergeht.
3. Chorioidea und Retina zeigen beide bogenförmige Uebergangslinien.
4. Die Bogenförmigkeit ist nur eine scheinbare, durch die Anschmiegung der Uebergangslinien der Netzhaut und Chorioidea an die Leisten der Ciliarfortsätze bedingte.

---

[1]) Arch. f. Ophth. XXII, 2, S. 31.

Der Zacken auf der Henle'schen Abbildung ist ein wirklicher Netzhautzacken. Die Abbildung ist vollkommen naturgetreu. Die erste Möglichkeit kommt also vor. Die bogenförmige Chorioidealübergangslinie kommt auch vor, wie es scheint aber nur mit gleichzeitiger bogenförmiger Netzhautübergangslinie. Die 2. und 3. Möglichkeit ist somit auch vertreten. Ob die 4. Möglichkeit zur Wirklichkeit wird, muss dahingestellt bleiben; ich habe sie nicht gesehen. Sicher ist sie nicht die überall zutreffende Erklärung.

Wenn schon die in der Literatur vorhandenen Beschreibungen und Abbildungen bezüglich des Aussehens der Ora serrata recht erheblich von einander abweichen, so sind in Wirklichkeit die Erscheinungsformen des Netzhautrandes noch viel verschiedenartiger. Nachstehend sind vier Typen schematisch abgebildet, wie sie sich in Augen Erwachsener vorfinden.

Fig. 3.



Fig. 4.

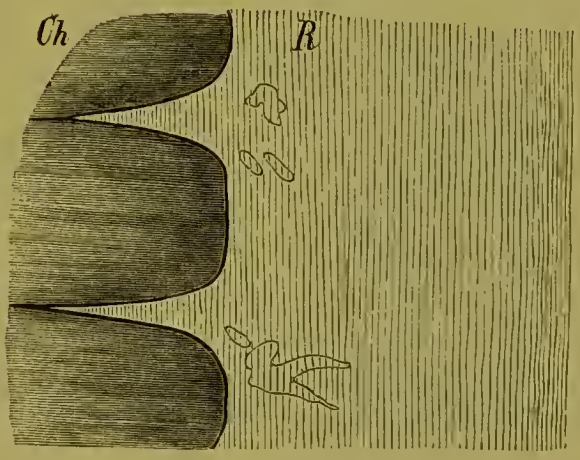

1. Die Zähne gehen vom Rande der Netzhaut aus, das darunterliegende Chorioidealepithel zeigt keine Spalten, Lücken oder Einbuchtungen. Fig. 3.
2. Die Zähne gehen vom Rande der Netzhaut aus, das darunterliegende Aderhautepithel zeigt mehr oder weniger genau entsprechende Einbuchtungen. Fig. 4.
3. Die Zähne gehen von der Fläche, nicht vom Rande der Netzhaut aus, das darunterliegende Aderhautepithel zeigt keine oder geringe Einbuchtungen. Fig. 5.
4. Es giebt keine eigentlichen Zähne, an ihre Stelle treten von der Fläche der Netzhaut entspringende Faserbündel. Ihnen entsprechen seichte Einbuchtungen des Aderhautepithels. Fig. 6.

Die Zähne bestehen aus einem Fasergerüst mit kleineren oder grösseren Maschen. Das Gerüst ist bisweilen fester, bisweilen sehr locker. An den Fasern sitzen reichliche, sich stark färbende Kerne. Das Gerüst der Zähne geht in das Gerüst der anliegenden Netzhaut über. An der Spitze und an den Rändern der Zähne sowohl wie am Rande der übrigen Netzhaut werden die Fasern des Fasergerüstes unmittelbar zu Zonulafasern. Dies gilt für jede Bildungsform der Zähne.

Der ganze Netzhautrand besteht aus dicht nebeneinander liegenden Zotten und Zöttchen, welche am Netzhautrande breiter sind, sich allmählich zuspitzen und schliesslich zu Zonulafasern werden. Diese decken dann, dicht nebeneinander liegend, als unmittelbare Fortsetzung des Netzhautgewebes das Epithel des Ciliartheiles.

Fig. 5.

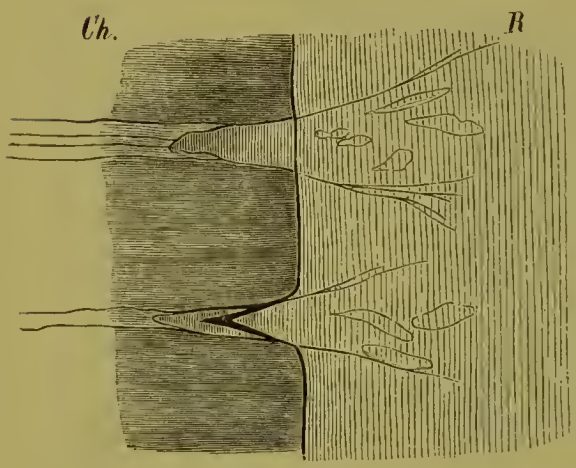

Fig. 6.

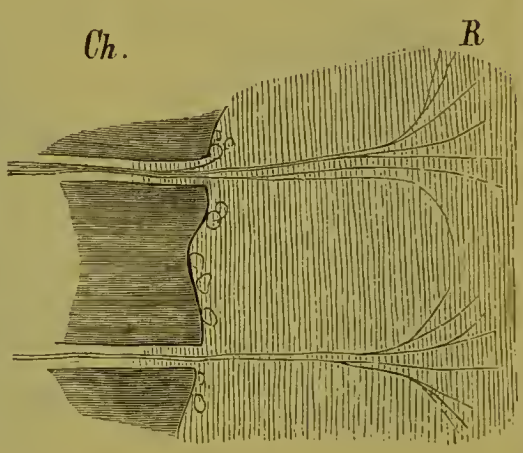

Die Entfernung der Ora serrata von den vorderen inneren Ciliarkörperwinkeln beträgt nasalwärts 4,5, temporalwärts 5,5 mm. Der Durchmesser eines ringsum durch die Ora gelegten Kreises misst 19 mm, der Umfang 59 mm. Die Entfernung der Zähne von einander ist durchaus nicht constant, nähert sich jedoch einem Durchschnitt von 1,25 mm, so dass auf den ganzen Kreisumfang 47—48 Zähne entfallen.

Je drei Ciliarfortsätzen entsprechen ungefähr zwei Zähne.

Schon hieraus und weiter aus dem Umstande, dass die Zähne keineswegs in gleichen Zwischenräumen von einander stehen und auch nicht gleich gross sind, geht die Unmöglichkeit hervor, ein entwicklungsgeschichtlich begründetes Gesetz anzunehmen, nach welchem die Zähne immer den Zwischenräumen zwischen den Ciliarfortsätzen ent-

sprechen müssten. Die thatsächliche Feststellung dieses Punktes, ob die Zähne den Fortsätzen oder den Zwischenräumen entsprechen, ist ausserordentlich schwierig, weil das Präparat undurchsichtig wird, wenn man die Ciliarfortsätze daran lässt und weil letztere so dicht neben einander stehen, dass sie sich berühren.

Im Vorstehenden ist ein Bild von der Ora serrata beim Erwachsenen entworfen, soweit dies möglich ist, ohne darüber sich auszusprechen, was physiologisch, was pathologisch sei.

Die geringe Stetigkeit des ganzen Bildes der Ora serrata bei Erwachsenen lässt dessen entwicklungsgeschichtliche Begründung verdächtig erscheinen. Der Name und Begriff der Ora serrata als eines wesentlichen Gesichtszuges der normalen Anatomie des Auges ist so in succum et sanguinem übergegangen, dass es trotz dieser Umstände und trotz der im nachfolgenden Abschnitte dargelegten entschieden pathologischen Befunde, deren Form und Anordnung einen Zusammenhang mit den Zähnen verrieth, es doch geraumer Zeit bedurfte, ehe ein Zweifel an dem entwicklungsgeschichtlichen Bedingtsein der Ora serrata gewagt wurde. Um wirklich festen Boden unter die Füsse zu bekommen, wurden Thieraugen und Augen neugeborener und junger, jedenfalls noch nicht schulpflichtiger, Kinder untersucht.

Schweinsaugen und Hundeaugen.

Die Uebergangslinie der Netzhaut ist, mit blossem Auge betrachtet, ganz gerade.

Mikroskopisch erschienen die Grathe der Ciliarfortsätze flacher als beim Menschen. Sie bedingen jedenfalls in der Uebergangslinie keine Unebenheiten mehr. Die Grenzlinie zwischen stärker und schwächer pigmentirtem Theil der Chorioidea ist ohne Bögen, ganz gerade. Die Uebergangslinie der Netzhaut ist ebenfalls ganz gerade.

Kinderaugen.

Die Uebergangslinien in der Ader- und Netzhaut erscheinen makro- und erstere auch mikroskopisch ganz gerade, die Uebergangslinie der Netzhaut mikroskopisch dagegen nicht. Der Rand der Netzhaut ist mit kleinen Zöttchen oder Zähnchen besetzt, aus welchen die Zonulafasern entspringen. Diese, dem blossen Auge unsichtbaren Zähnchen sind aber ganz etwas anderes, als die Zähne, nach welchen bisher die Ora ihren Namen trug. Von den Zähnchen kommen 20 auf ein Gesichtsfeld von 1,4 mm. Die Entfernung zwischen je zweien beträgt also 0,07 mm; von den Zähnen kommen dagegen 4—5 auf ein Gesichtsfeld von 5,5 mm, so dass diese in Zwischenräumen von 1,25 mm

stehen. Ein Zahn entspricht 20 Zähnchen. Aehnlich verhalten sich auch die Grössen. Auf den durch die Ora gelegten Kreis von 59 mm Umfang kommen 47—48 Zähne, aber etwa 850 Zähnchen. Die letzteren entsprechen somit den kleinen Höckerchen der Wellenlinie Os der Fig. 7 und bei Erwachsenen ist gewissermaassen die Wellenlinie der 850 Zähnchen auf diejenige der 47—48 Zähne draufgesetzt.

Der Begriff einer Ora serrata mit 47—48 dem blossen Auge sichtbaren Zähnen muss also für das normale Auge fallen. Der Name Ora serrata kann glücklicher Weise beibehalten werden, doch muss man damit den Begriff von 850 nur mikroskopisch sichtbaren Zähnchen verbinden. Die 48 grossen, bisher als normal betrachteten Zähne sind in die pathologische Anatomie zu verweisen und kommen im folgenden Abschnitt zu näherer Besprechung.

Die Zubereitung von Flächenpräparaten ist an Kinderaugen schwieriger als an Augen Erwachsener. Welche Härtungsmethoden auch benutzt wurden, es hob sich immer die Netzhaut über d Fig. 1 in einer Falte von der Chorioidea und zwar beschreibt dabei das Stück s b c d um s einen Bogen bis die Fläche s b c die Oberfläche des Epithels über $s s_1$ a berührt. Dieser an lebend eingelegten Kinderaugen regelmässige Vorgang ist unstreitig dem Zuge der bei b und c ansetzenden Zonulafasern zuzuschreiben. Sowie man versucht, diese Falte, welche die Grenze s verdeckt, glatt zu streichen, bricht die Netzhaut bei d c und man behält nur den schmalen Saum s d c in Zusammenhang mit dem Ciliartheil. Die beim Kinde ganz geradlinige Grenze zwischen stärker und schwächer pigmentirter Aderhaut liegt gewöhnlich etwas nach vorn von s bei s_1. Während das vor dieser Grenze liegende Pigmentepithel mit dem Ciliarepithel fest verbunden ist, lässt sich das hinter derselben liegende Pigment ziemlich vollständig ablösen. Man sieht dann die Veränderungen der Netzhaut bei s. Das Netzhautgewebe hört in einer merklich geraden Linie auf und an seine Stelle treten in regelmässige, von s bis s_1 sichtbare, Reihen geordnete Epithelzellen. Wenn bei der Präparation eine Lücke in diese Epithelschicht gerissen ist, so sieht man die fadenförmigen Fortsätze der Zellen, welche zu Zonulafasern werden. Die bei b aus der Ora serrata hervortretenden Zähnchen sind an solchen Präparaten nicht deutlich erkennbar. Um diese und die eigentliche Ora zu sehen, muss man den Netzhautsaum b von der Pigmentschicht abheben und mitsammt den oberen Zonulafasern und der

Hyaloidea nach vorn hin lösen. Es reisst regelmässig die Verbindung von b mit a bei s.

An solchen Präparaten sieht man gut den geraden Netzhautsaum s mit den kleinen Zähnchen und die daraus entspringenden, bei Kindern sehr zarten Zonulafasern.

Die von Blessig und Henle beschriebenen Hohlräume der Netzhaut in der Gegend der Ora serrata sind an Kinderaugen nicht zu sehen, doch kommen wir auf dieselben unten zurück.

Eine Bogenform der Netzhaut- und Aderhautübergangslinie erhält man sehr leicht als Kunstproduct, wenn man die Verbindung der Aderhaut mit der Netzhaut oder der Lederhaut durch Zug an der Aderhaut zu lösen sucht. Die Aderhaut ist von der Uebergangslinie an mit dem Ciliartheil der Netzhaut fest verbunden. An einzelnen Stellen ist die Verbindung fester. Zug an der Chorioidea löst zuerst die Verbindung in den Zwischenräumen und man erhält die schönste Bogenform, die obendrein noch ganz natürlich aussieht.

Die oberen Zonulafasern entspringen aus dem Ende der eigentlichen Netzhaut (s bis gegen b und c hin). Sie fliessen wie die unteren aus lauter feinen Fäserchen zusammen. Diese Fäserchen gehen aus den Stützfasern hervor oder sind vielmehr die in die Länge ausgewachsenen Stützfasern selbst.

Am Rande der Netzhaut sind die Spitzen der Zähnchen die eigentliche Ursprungsstelle der Zonulafasern.

Das Stützfasergerüst der Netzhaut setzt sich noch jenseits der Ora serrata fort, nicht bloss in dem Epithel — schon Kölliker, Merkel und M. Schultze[1]) haben die Cylinderepithelien für modificirte Stützfasern gehalten — sondern auch in den Zonulafasern. Die Zonulafasern zusammen mit den Epithelzellen sind modificirte Stützfasern. Die Netzhaut reicht bis zur Linsenkapsel und ist mit ihr verwachsen.

An mit Hämatoxylin-Eosin gefärbten Meridionalschnitten aus Kinderaugen sieht man die Linie der Epithelzellenkerne c i, bei s sich in zwei Reihen stark gefärbter Kerne theilen, die in die innere und äussere Körnerschicht übergehen.

Die Hyaloidea läuft über die Zonulafasern fort, hängt an der Ora serrata ziemlich fest mit der Netzhaut zusammen, geht vielleicht in die Limitans interna über, hat aber mit den Zonulafasern, mit den Aufhängebändern der Linse nichts zu thun.

---

[1]) Graefe u. Saemisch I, S. 440.

2. *Die pathologische Anatomie der Ora serrata.*

Im vorhergehenden Abschnitt wurde von dem gewöhnlich als normal betrachteten Bilde der Ora serrata ausgegangen und diesem am Schlusse der Befund in Kinderaugen gegenübergestellt. Im Nachfolgenden soll von den entschieden pathologischen Veränderungen ausgegangen werden. Der krankhafte Charakter ist bei hochgradigen Fällen so zweifellos, dass man gar nicht in Versuchung kommt, sie für normal zu halten. Von diesen rückwärts gehend, ist es dann eher möglich, auch die leichteren erworbenen Veränderungen, die Anfänge, als solche zu erkennen und den Irrthum, sie für mehr oder weniger physiologisch, für Kunstproducte oder Alterserscheinungen zu halten, zu vermeiden.

a. Die mechanischen Veränderungen an der Ora serrata.

α. Die Spornbildung.

Die mechanischen Veränderungen am Absturz der Netzhaut bestehen in einem Ausziehen der letzteren zu einem spornähnlichen Gebilde. Als normal für die Absturzlinie der Netzhaut kann etwa s 1, Fig. 2, oder s 2 angesehen werden, welche Formen in schwach kurzsichtigen Augen vorkommen. An accommodativ angestrengten Augen findet man häufig Spornbildungen wie s 3 2, ja solche, wo die Spitze des Spornes bis 4 reicht; an einem Glaucomauge reichte sie sogar noch weiter. Der Sporn ist dabei über das darunter liegende Cylinderepithel fortgestreckt. An der Spitze des Sporns sitzen immer die deutlich erkennbaren derben Zonulafasern, so dass, wer ein solches Präparat gesehen hat, gar nicht im Zweifel darüber bleibt, was die Spornbildung verursacht hat.

(Schwalbe[1]) hat diesen Sporn gesehen, hält ihn aber für ein Kunstproduct, weil er den Zusammenhang mit den Zonulafasern nicht kannte, ihn wahrscheinlich durch sein Präparationsverfahren verloren hatte und vielleicht auch keine hochgradigen Fälle zu sehen bekam: „Der Rand der Retina zeigt sich hier auf meridionalen Schnitten meist mit jähem Abfall nach der Pars ciliaris zu, nicht selten mit zahn- oder hakenförmigem Vorsprung. Wahrscheinlich entspricht letzteres nicht den natürlichen Verhältnissen, sondern ist der Einwirkung von Reagentien zuzuschreiben".)

Der Sporn besteht aus demselben Fasergerüst, wie es als charakteristisch für die Netzhaut an der Ora serrata beschrieben und auch mehrfach abgebildet worden ist, nur sind die Fasern wirrer durchein-

[1]) Graefe u. Saemisch I, S. 437.

ander gezogen. Ihr Bau ist auch völlig gleich dem der Zähne der Ora serrata, so dass die Frage entsteht, ob nicht Sporn und Zahn identisch und ersterer auf dem Meridionalschnitt dasselbe Gebilde darstellt, wie letzterer auf der Flächenansicht. Die Zähne der Ora serrata werden von den Autoren nur nach der Flächenansicht beschrieben und abgebildet, während Schwalbe, der einzige, welcher des Sporns Erwähnung thut, ihn nur nach dem Meridionalschnitt beschreibt. Die ausgesprochene Spornbildung ist sicher pathologisch beziehendlich erworben, es könnte nur fraglich sein, ob sie es auch in den Anfängen ist, oder wenn nicht, wo die Grenze des Normalen gezogen werden muss. Kinderaugen zeigen nun aber keine Zähne, woraus zu folgern ist, dass die Zähne während des Lebens erworben sind. Da es anatomisch unmöglich ist, zwischen Sporn und Zahn einen Unterschied zu machen, der Befund vielmehr für deren Identität spricht, so kann es in der That keinem Zweifel unterliegen, dass der für normal gehaltene Netzhautzahn identisch mit dem als Kunsterzeugniss betrachteten Netzhautsporn ist, dass beide dasselbe Gebilde, ersterer von der Fläche, letzterer auf dem Meridionalschnitt gesehen, bedeuten und dass dieses gemeinsame Substrat nicht entwicklungsgeschichtlich begründet, sondern erworben ist.

Die bedeutenden Unterschiede in der Gestalt und Grösse der Zähne, ihrem Abstande von einander, der Mitbetheiligung des Aderhautpigmentes u. s. w. charakterisiren sich zum grössten Theil als Abstufungen desselben Vorganges, zum Theil auch als durch Zufälligkeit bedingte Abweichungen und sind sofort erklärt, sobald an die Stelle eines entwicklungsgeschichtlich begründeten Gesetzes die Erwerbung durch das Individuum tritt.

Man trifft die Zähne oder Sporen regelmässig in allen accommodativ angestrengten Augen zugleich mit Excavation, Aequatorialcataract, Cyclitis simplex, Chorioretinitis anterior sive orae serratae. Da angestrengte Accommodation sehr häufig stattfindet, so sind diese Veränderungen auch recht häufig und zwar so häufig, dass sie theilweise als normal angesehen wurden. In Uebereinstimmung mit der Art ihrer Entstehung ist die spornförmige Hervorragung in den einzelnen Augen auf einer Reihe von Meridionalschnitten verschieden stark ausgeprägt und fehlt auch ganz. Bei absolutem Glaucom fehlt sie fast auf keinem Schnitt ganz und ist meistens sehr stark ausgeprägt, ihre Länge jedoch auf den einzelnen Schnitten verschieden.

Die Gestalt der Zähne auf Fig. 4 ist die gewöhnlichste, auch mit blossem Auge zu sehende Flächenansicht, welche der Ora serrata den

Namen gegeben hat. Die Zähne sind viel länger, 5 Mal und mehr, als breit.

Dem Netzhautzahn entspricht eine Mulde in dem Chorioidealepithel, welche nach vorn zu seichter wird. Die Spitze des Netzhautzahnes ragt über die Spitze der Mulde nach vorn zu hinaus, ähnlich wie dies in Fig. 5 bei dem unteren Zahn angedeutet ist. An einem grossen Zahne ist es möglich, eine dünne Sonde unter die Spitze des Zahnes zu bringen und sie ohne Verletzung empor zu heben. Man überzeugt sich so, dass es ein loses, der Unterlage aufliegendes Netzhautstück ist. An der Spitze gehen die Gerüstfasern des Zahnes in Zonulafasern über. Die Mulden in dem Chorioidealpigment sehen so aus, als wenn sie durch den Gegendruck des nach vorn gezogenen Zahnes erzeugt wären.

Die nächst häufige Form der Zähne ist die in Fig. 3 dargestellte. Die Uebergangslinie des Chorioidealpigments ist gerade. Sie wird durch die Netzhautzähne gar nicht beeinflusst. Auf den ersten Blick scheinen oft gar keine Netzhautzähne vorhanden zu sein. Ihr Gewebe ist lockerer, die Gestalt dreieckig. Sie stehen bisweilen sehr dicht neben einander, so, dass die Aderhaut wie mit einem Spitzenschleier überdeckt erscheint. Die Form Fig. 5 ist seltener. Die Zähne wurzeln etwas vom Netzhautrande entfernt. Der Zug wurde in einem solchen Falle hauptsächlich von den obersten von c entspringenden Fasern ausgeübt. Es sieht ähnlich aus, wie wenn ein zu enger Rock mit Gewalt zugeknöpft wird und die nicht am Rande sitzenden Knöpfe eine Falte über den Rand des Stoffes hinweg ziehen. In der Form der Fig. 6 haben die oberen Zonulafasern mit blossem Auge sichtbare Rillen in das Chorioidealpigment gedrückt, ohne dass eine eigentliche Verziehung von Netzhautgewebe stattgefunden hat.

Wie die Gestalt, so ist auch die Entfernung der Zähne unter sich sehr verschieden. Nebenstehende Tabelle führt die Werthe dieser Entfernungen, (von Mitte zu Mitte der Zähne) an 10 Präparaten von 9 Augen gemessen, auf. Die Entfernung schwankt überhaupt von 0,5 bis 4,0 mm und an demselben Präparat kommen Werthe vor, die um das dreifache von einander abweichen. Das Mittel beträgt 1,25 mm. Danach entfallen durchschnittlich 47—48 Zähne auf die Ora serrata (bei 59 mm Umfang). Man beobachtet aber auch viel weniger und viel mehr Zähne. Die Länge der Zähne wechselt ebenfalls in sehr weiten Grenzen. Man findet sie zu 0,5, 0,7, 1,0 mm und mehr schon bei einfach accommodativ überangestrengten Augen.

III. Entfernung der Zähne unter einander in Millimetern (die eingeklammerten Zahlen geben an, dass der betreffende Abstand mehrere Male und wie oft er gefunden wurde).

I.	—	—	—	—	—	—	—	—	1,4 (2)	—	2,1	2,5	—		
II.	—	—	—	0,8 (2)	—	1,0	1,1	—	—	—	—	—	—		
III.	—	—	—	—	0,9 (2)	—	1,1	—	1,4 (2)	—	—	—	—		
IV.	—	—	—	—	0,9	—	—	—	—	—	—	—	—		
V.	—	—	0,7	—	—	—	—	—	1,4	—	—	—	—		
VI.	—	—	0,7 (3)	—	—	—	—	—	—	—	—	—	—		
VII.	—	—	—	—	—	—	—	—	1,4	—	2,1	—	4,0		
VIII.	—	—	—	—	0,9 (5)	—	—	—	—	—	—	—	—		
IX.	0,5	0,6 (2)	—	—	—	—	—	1,2	1,4 (8)	1,8	—	—	—		
X.	—	—	—	—	—	—	—	—	—	—	—	—	—		
Gefundene Abstände:	0,5	0,6 (2)	0,7 (4)	0,8 (2)	0,9 (8)	1,0	1,1 (2)	1,2	1,4 (14)	1,8	2,1 (9)	2,5	4,0	(40)	Anzahl der Messungen.
Summa:	0,5	1,2	2,8	1,6	7,2	1,0	2,2	1,2	19,6	1,8	4,2	2,5	4,0	49,8	
												Mittel:		1,245	

Zähne von sehr grosser Länge sind der wesentliche Befund bei absolutem Glaucom.

Die Sporen oder Zähne reichen in Glaucomaugen häufig bis ein Viertel und der Hälfte des Weges zu den Ciliarfortsätzen hin, also 2—3 mm weit nach vorn, an einzelnen Schnitten bis zu den Ciliarkörpern selbst. Auf Flächenpräparaten bilden die Sporen oder Zähne Dreiecke, an deren Spitzen die Gerüstfasern in Zonulafasern übergehen. Sie gleichen durchaus den in die Länge gezogenen, bisher als normal betrachteten Zähnen der Ora serrata. Ihr Bau ist auch der gleiche, da sie aus demselben. nur in den Maschen gelockertem, Fasergerüst bestehen.

Die Stellen, wo die Netzhaut am stärksten nach vorn gezogen war, liessen sich an dem letzten Glaucomauge mit blossem Auge erkennen. Es wurden an einem Viertel desselben 11 solche Stellen gezählt.

Von dem Orte der normalen Ora serrata aus gegen den Ciliarkörper hin liefen 11 weiss durchscheinende und wenig vorspringende Stränge oder Rippen, die sich dann auf Meridionalschnitten und Flächenpräparaten als aus zu Sporen ausgezogenem Netzhautfasergewebe bestehend, wie es für die Ora serrata bezeichnend ist, erwiesen.

Schliesst man von dem einen Viertel auf die übrigen, so würden 44 ausgesprochene Spornbildungen vorhanden gewesen sein.

Uebrigens machten sich in den anderen drei Quadranten die Rippen nicht überall gleich stark bemerkbar. Am Glaucomauge sieht man in ausgeprägtester Form, was jedes accommodativ angestrengte Auge in den Anfängen erkennen lässt.

β. Die Gewebsverzerrung der Netzhaut an der Ora serrata.

An die Spornbildung schliesst sich eine weitere von Blessig entdeckte Veränderung. Henle[1]) schreibt darüber:

„In dem menschlichen Auge kommt eine Umwandlung der äusseren granulirten Schichte vor, deren Bedeutung ich dahingestellt lassen muss. Sie ist nicht constant, findet sich aber doch zu häufig und zu regelmässig, um sie für krankhaft zu erklären. Die Umwandlung verräth sich schon dem blossen Auge dadurch, dass an einem meridionalen Durchschnitt die Mächtigkeit der Retina in einer Entfernung von 0,5—2 mm von der Ora serrata plötzlich bedeutend zunimmt, um an der Ora serrata rasch wieder abzunehmen, und dass die entsprechende Zone der Retina in der Flächenansicht (Fig. 517) von mäandrischen hellen Streifen durchzogen scheint". „Die hellen Streifen sind von einer homo-

[1]) Eingeweidelehre S. 668.

genen durchsichtigen, wahrscheinlich flüssigen Substanz erfüllte Gänge zwischen pfeilerartigen, senkrecht gegen die Fläche gestellten Faserbündeln, welche an beiden Enden büschelförmig divergirend in die ebene Schichte ausstrahlen". Die Pfeiler enthalten „zwischen den Faserbündeln parallele und gegen die Enden divergirende Reihen elliptischer Kerne".

Merkel[1]) sagt: „Fällt die Ora serrata deutlich ab, so ist eine bei älteren Leuten sehr häufig vorkommende pathologische Verdickung dieser Stelle vorhanden. Die pathologische Verdickung, die durch blasige Hohlräume, welche mit seröser Flüssigkeit gefüllt sind, hervorgebracht wird, kommt so häufig vor, dass sie Henle, der sie zufällig an allen von ihm untersuchten Augen fand, für normal hielt. Iwanoff's und meine Untersuchungen wiesen nach, dass eine Altersveränderung vorliegt".

Iwanoff[2]) fand bei 22 Kinderaugen (bis 8 Jahre) kein einziges, unter 50 Augen Erwachsener (20—40 Jahre) nur 6 und unter 48 Greisenaugen (50—80 Jahre) 26 mit solchen Veränderungen.

Es ist nun zwar ganz richtig, dass diese Veränderungen mit dem Alter häufiger werden, trotzdem sind es keine Altersveränderungen. Der Schluss auf das Alter als die Ursache ist hier ebenso unrichtig, wie bei dem grauen Staar.[3])

Die Henle'sche Figur 517, S. 669 giebt ein zu kleines Gebiet wieder, um daraus über die Anordnung ein Urtheil gewinnen zu können. Die Vereinzelung der Heerde ist nicht erkennbar. In Wirklichkeit bilden jene Veränderungen, so lange sie nicht zu ausgedehnt sind,

---

[1]) Graefe u. Saemisch I, S. 35.

[2]) Graefe u. Saemisch I, S. 439.

[3]) Die missbräuchliche Anwendung der Bezeichnung „Altersercheinung", des Wortes sowohl, wie des Begriffes, ist in der Augenheilkunde ungemein tief eingewurzelt. Bezüglich des grauen Staares wurde das Nichtssagende derselben schon in meinen Functionskrankheiten S. 107 u. 113 dargelegt. An dieser Stelle ist Aehnliches zu wiederholen.

Unter älteren Leuten findet man mehr kahlköpfige und mehr zahnlose als unter jungen. Es fällt aber Niemanden ein, von einem „senilen" Haar- oder Zahnschwund zu reden. Denn es giebt zahn- und haarlose junge Leute und Greise mit wohlerhaltenem Gebiss und Haarschmuck. Die Ursache des Haarschwundes sind Pilzkrankheiten, schlechte Pflege der Kopfhaut, nervöse Einflüsse, vielleicht zu viele kalte Douchen oder Misshandlung mit harten Bürsten u. s. w. Der Dermatologe sucht nach diesen Ursachen und er hütet sich wohl, sich bei „Altersercheinungen" zu beruhigen und den Pilz weiter wuchern zu lassen. Der Zahnarzt sucht die Ursachen des Zahnverderbs in Pilzkrankheiten, zu heissen oder zu kalten Speisen, zu sauren Getränken, Süssigkeiten, eisenhaltigen Medicinen u. s. w. und bekämpft die Ursachen. Das Alter kommt nur soweit in Betracht, als jene Schädlichkeiten, je längere Zeit sie einwirken, auch desto grössere Zerstörungen anrichten. Die Bezeichnung „Altersercheinung" ist durchaus keine Erklärung irgend eines Vorganges und entbindet niemals von der Nothwendigkeit nach einer wirklichen Ursache zu suchen.

Heerde, die einmal zu der Anordnung der Zonulafasern in Beziehung stehen, dann aber auch zu den Zähnen der Ora serrata, zu den durch Zerrung entstandenen Sporen und endlich zu Heerden in der Chorioidea. Die Heerde I, II, III, IV, Fig. 7, stehen in ziemlich regelmässigen Zwischenräumen und ein jeder entspricht einem Zahn sowie einer Anzahl, sich zu einer engeren Gruppe zusammenschliessender Zonulafasern. Diese grössere Dichtigkeit scheint dadurch zu entstehen, dass die Zonulafasern in gleichen Abständen von dem Saum der Netzhaut entspringen und darum dort dichter stehen, wo der Saum durch die Zahnbildung eine grössere Ausdehnung erhält. Bei III und IV sind die eben besprochenen Netzhautveränderungen angedeutet.

Fig. 7.

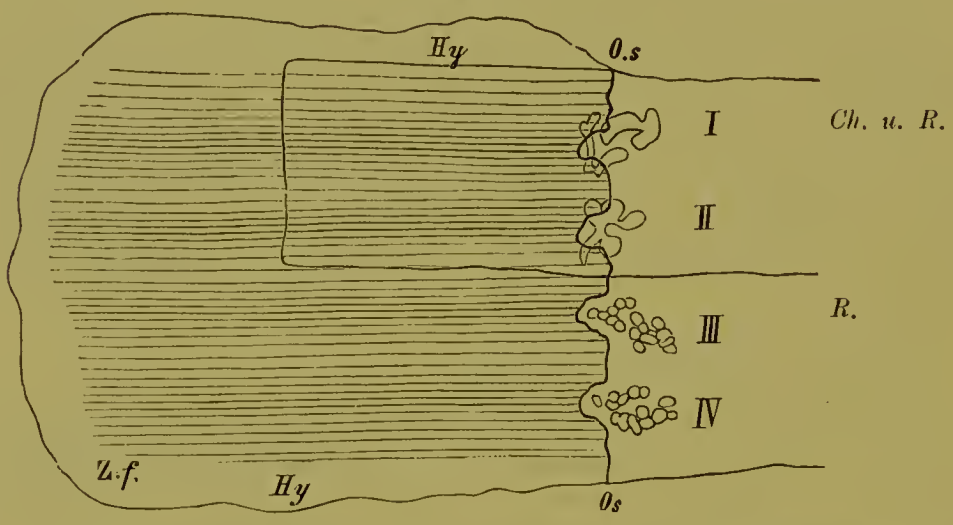

In hochgradigen Fällen verlieren die durch Lücken und Pfeiler gebildeten Bogengänge ihre Regelmässigkeit; sie erscheinen verzerrt. Dieselben Lücken und Pfeiler, nur ganz unregelmässig durch einander geschoben, sieht man in den Zähnen und in den Sporen, mögen dieselben bis 3, 4 (Fig. 2) oder noch darüber hinaus reichen.

Bisweilen ist einer der Netzhauthohlräume wie zu einer Cyste erweitert.

Die Netzhautheerde sitzen immer am Fuss eines Netzhautzahnes oder Spornes und lassen deutliche Zerrungserscheinungen erkennen. Man kann die einzelnen Zonulafasern sich an die Gerüstfasern, welche die Lücken und Hohlräume umgeben, ansetzen sehen, und die Gerüstfasern erscheinen in der Richtung eines von den Zonulafasern ausgehenden Zuges verzerrt.

γ. Die Aderhaut-Veränderungen an der Ora serrata.

An die Netzhautheerde schliessen sich gleich angeordnete Aderhautheerde. Diese sind anatomisch noch nicht beschrieben. Ich habe bisher immer beide vereinigt gefunden, öfter die einen, öfter die anderen stärker ausgeprägt. Die Aderhautheerde, ihre Gestalt und ihre Anordnung zeigen I und II. Man denke sich die Netzhautheerde III und IV darauf gelegt. Die Gestalt und Bildung der Aderhautheerde ist ganz ähnlich denen bei Chorioiditis disseminata.

b. Die entzündlichen Veränderungen an der Ora serrata.

α. in der Netzhaut.

Um die oben beschriebene Netzhautheerde der Ora serrata herum sieht man meistens entzündliche Vorgänge. Bei Hämatoxylinfärbung haben die Heerde dunklere Säume, welche von dichter stehenden, stark gefärbten Kernen herrühren. Die Säume sind dunkler als die übrige gesunde Netzhaut. Es handelt sich wahrscheinlich um eine Wucherung der die Stützfasern bildenden Zellen selbst. Diese Wucherungsvorgänge schieben sich im Sporn vorwärts und bei hochgradiger Zerrung kann dies längs der an den Sporn ansetzenden Zonulafasern bis zum Ciliarkörper hin geschehen. Man erhält sogar Bilder, wo man nicht umhin kann, anzunehmen, dass die Zonulafasern selber wieder lebendig werden. Es finden sich nämlich den Zellen des Netzhautgerüstes, aus welchen an der Ora serrata die Zonulafasern hervorgehen, ganz ähnliche Zellen, deren Fortsätze auch mit Zonulafasern zusammenhängen, so weit vorn, dass man sich scheut, ihr Dorthingelangen auf Rechnung der Zerrung zu setzen, sondern eher annehmen möchte, dass wieder Protoplasma aus den Zellkörpern in die Fortsätze, welche die Zonulafasern bilden, hinein gewandert sei, und dass die Zonulafasern selbst wieder wucherungsfähig geworden seien. (Zellen und Kerne sind an den Zonulafasern schon gesehen, aber bisher zu deren Normalzustande gerechnet worden.)

β. in der Aderhaut.

Die Chorioidealheerde unter der Ora serrata zeigen Lücken mit Pigmentanhäufung rundherum. In den Lücken liegen coagulirte necrotische oder in Bläschen umgewandelte Zellmassen. Auch Wucherungsvorgänge in der Umgebung sind vorhanden.

c. Zusammenfassung des pathologisch-anatomischen Befundes.

Wir haben gesehen, dass in Augen Erwachsener die Ora serrata gewöhnlich 47—48 Zähne hat, dass die Netzhaut- und Aderhautheerde, so lange sie vereinzelt sind, eine von den Zähnen abhängige Anordnung erkennen lassen, dass jedem Zahn und jedem Heerde eine engere Gruppe von Zonulafasern zu entsprechen scheint und endlich, dass die Zahl ausgebildeter Sporen beim absoluten Glaucom ungefähr ebensoviel (44) betrug. Die Ermittelung der Ursache dieser Gruppirung ist mit erheblichen Schwierigkeiten verknüpft. Soviel steht jedoch fest, dass die Meinung der Autoren, die Zähne entsprächen immer den Zwischenräumen der Ciliarfortsätze, nicht richtig ist und nicht richtig sein kann. Der entscheidende Grund ist das Missverhältniss der Zahlen, welches ein Entwicklungsgesetz ausschliesst. Es entspricht weder jedem Ciliarfortsatz noch jedem Zwischenraum ein Zahn. Bei Betrachtung mit dem blossen Auge zu entscheiden, ob ein Zahn dem Fortsatz oder dem Zwischenraum entspricht, ist überhaupt sehr misslich, da die Fortsätze so ausserordentlich dicht neben einander stehen. Erst nach langem Suchen fand sich ein Präparat, welches mit einiger Sicherheit ein Urtheil erlaubte. Das Ergebniss erhielt auf Umwegen Bestätigung.

Zwei Punkte lassen sich nämlich mikroskopisch mit grösserer Leichtigkeit und darum auch grösserer Zuverlässigkeit sicherstellen, nämlich erstens, dass die Heerde und Zähne den grösseren Grathen oder Rippen entsprechen, welche von den Ciliarfortsätzen herabziehen. Sie kommen meistens von den stärksten Ciliarfortsätzen, doch nicht immer, bisweilen endigt der Grath des letzteren kurz und dafür läuft derjenige einer Plica weiter. Der zweite Punkt ist die Thatsache, dass die Heerde und Zähne immer Gruppen von Zonulafasern entsprechen, die schon an Kinderaugen deutlich ausgeprägt sind.

Der vielfach von mir gemachte Versuch, den Gruppen der Zonulafasern bis zu einem Ciliarfortsatz oder einem Zwischenraum nachzugehen, war nicht von sicherem Erfolg. Bei stärkeren Vergrösserungen hat man ein zu kleines Gesichtsfeld und mit schwächeren sieht man die Zonulafasern nicht. Man verliert die Fasern daher leicht unterwegs stellenweise aus dem Gesicht. Die Zonulafasern sind zwischen die Windungen der Oberfläche der Ciliarfortsätze hindurch geflochten, ganz ähnlich wie der Schiffer beim Anlegen seines Schiffes ein Tau zwischen Pflöcken hin und her schlingt, um die Reibung zu vermehren. Die Zonulafaser ist nicht mit dem Fortsatz verwachsen, gleitet aber längs

dessen Windungen mit starker Reibung, wie, um ein zweites Gleichniss zu gebrauchen, ein Faden den man zwischen den Fingern hindurch gezogen hat, so dass immer ein Finger vor, einer hinter dem Faden liegt.

Der Ciliarfortsatz ist ganz mit Zonulafasern übersponnen, sie liegen auf seinem Gipfel und an seinen Flanken, in regelmässigen Zwischenräumen zwischen den kleinen Hervorragungen eingeflochten, dicht neben einander. Wenn sich nachher die Zonulafasern in der Ebene ausbreiten, so muss naturgemäss jedem Ciliarfortsatz eine dichtere Gruppe entsprechen.

Dies dürfte die Erklärung der Gruppenbildung der Zonulafasern sein. An Kinderaugen ist diese Gruppenbildung nur in der Nähe der Ciliarfortsätze deutlich, bei Erwachsenen auch in der Nähe der Ora serrata (Fig. 7). Dieser beachtenswerthe Punkt ist schon oben erwähnt worden. Die Gruppenbildung in der Nähe der Ora serrata wurde dort mit derjenigen der Zähne in Verbindung gebracht. Beim Kinde sind die Ursprungsstellen der Zonulafasern an der Ora serrata in gleichmässigen Zwischenräumen vertheilt, bei Erwachsenen dort, wo sich Zähne befinden, zusammengedrängt. Bei Erwachsenen erstreckt sich daher die Gruppenbildung von der Zonula bis zu den Ciliarfortsätzen.

Es werden Ciliarfortsätze und Plicae unterschieden. Unternimmt man, beide zu zählen, so weiss man sehr bald nicht mehr, was man für das eine oder andere ansehen soll. Daher rührt auch die Verschiedenheit der Zahlenangabe. Strenge Regelmässigkeit der Anordnung der Ciliarfortsätze, der Plicae und der Leisten beider, dies muss betont werden, ist eben nicht vorhanden. Ein Ciliarfortsatz hat bisweilen nur einen kurzen Grath, bisweilen zwei, bisweilen auch gar keinen; bisweilen haben zwei Fortsätze nur einen; bisweilen haben die Plicae einen langen Grath, bisweilen keinen.

Nach sehr sorgfältiger Untersuchung muss ich der Ansicht der Autoren gerade entgegen behaupten, dass die Spitzen der Zähne auf die Ciliarfortsätze und nicht auf die Zwischenräume gerichtet sind. Bisweilen sind sie scheinbar auf eine Lücke gerichtet, es zeigt sich dann aber, dass die zwei Ciliarfortsätze vorn mit einander verbunden sind und eine zusammengehörige Gruppe bilden.[1])

Es scheinen von den 70—80 Ciliarfortsätzen 25—30 den übrigen nicht gleichwerthig zu sein — es giebt thatsächlich kleinere und grössere — und zu den Plicae zu gehören. Aus allen Erhöhungen bilden sich

[1]) Krause, Anatomie. 3. Aufl., Bd. II, S. 360: „Oefters fliessen zwei nebeneinanderstehende Ciliarfortsätze mit ihren vorderen Rändern zusammen."

etwa 47—48 functionelle Gruppen, je aus einem Fortsatz, oder aus einem grossen und einem kleinen, oder aus zwei kleinen und je einigen Plicae bestehend, denen eine engere Zonulafasergruppe entspricht. Jede der 47—48 functionellen Ciliarfortsatzgruppen bedingt eine Zonulafasergruppe und jede Zonulafasergruppe wieder einem Netzhautzahn. Die Zahl 47 bis 48 ist das Mittel. Es können in jedem einzelnen Falle sehr viel mehr und sehr viel weniger functionelle Gruppen ausgeprägt sein.

3. Symptomatologie, Aetiologie, Therapie.

a. Die Entzündung der Ora serrata.

Die Chorioretinitis der Ora serrata kommt immer zugleich mit den übrigen Erscheinungen in accommodativ angestrengten Augen vor, sie zerfällt auch in eine mehr acute und mehr chronische Form, wobei sich erstere durch das Vorhandensein von Glaskörperflocken oder durch Mitbetheiligung der Sclera in Form einer Scleritis vor letzterer auszeichnet. Beide Formen können sich mit den entsprechenden der Cyclitis simplex verbinden. Man vergleiche den ersten Fall der weiblichen (Ia) und die zweiten und dritten der männlichen Liste (Ib).

α. Chorioretinitis orae acuta.

Von nachstehenden Fällen zeigte der zweite einen ganz frischen grossen Heerd gerade über der Ansatzstelle des Rectus internus mit daranhaftenden Glaskörperflocken, der erstere grössere und kleinere etwas ältere Heerde. Beide Fälle weisen sonst noch alle anderen Symptome der Accommodationsüberanstrengung auf.

Glaskörperflocken führen in vielen Fällen zu Secundärcataract, welche von der Aequatorialcataract unterschieden werden muss. Dieselbe geht gewöhnlich von der hinteren Kapsel aus, an der Stelle, wo Glaskörperflocken anliegen. Meistens ist nur ein Sector betroffen oder ein Quadrant, während die ganze übrige Linse frei bleibt (Liste Ib Fall 2 und 3). Als Secundärcataract ist vielleicht auch Fall 3 der Liste IV aufzufassen. Doch kann hier der Staar Folge von accommodativer Aequatorial-Cataract gewesen sein. Lange vor der Staarreife waren dem Kranken schon Convexbrillen verordnet, die er aber nicht trug. Erst nach der Staaroperation konnten die feinen, den ganzen Glaskörper durchsetzenden Trübungen und die Chorioretinitis orae serratae erkannt werden.

β. Chorioretinitis orae chronica.

Die mehr chronische Form von Chorioretinitis Orae serratae bildet eines der regelmässigsten Symptome der Accommodationsüberanstrengung, welche somit sind:

I. Hypermetropie und normaler Astigmatismus als Ursache.
II. Umgekehrter Astigmatismus,
III. Aequatorial-Cataract,
IV. Excavatio accommodativa,
V. Latenter Strabismus convergens,
VI. Chorioretinitis orae serratae,
} als Folge.

Sie bildet ebenso regelmässig einen Theil des Sectionsbefundes der entsprechenden Augen zusammen mit accommodativer Excavation und Aequatorial-Cataract. Ich bin auf das regelmässige Vorkommen zu spät aufmerksam geworden, und kann keine statistische Aufstellung geben, es dürfte aber die Versicherung genügen, dass sie ein eben so häufiges Symptom wie Aequatorial-Cataract ist.

Fr. Kersehbaumer[1]) hat schon bemerkt, dass diese (vermeintlichen) Altersveränderungen besonders bei Hypermetropen vorkommen. Magnus[2]), der den Augenspiegelbefund sehr ausführlich beschreibt, will sie besonders bei Myopie gefunden haben.

Myopen bekommen die Chorioretinitis anterior auch, wenn sie stark accommodiren. Die drei Fälle der Liste 5 sind ganz lehrreich.

Die Kranke W., 21, hatte sich durch weibliche Handarbeiten im Halbdunkel einen schönen Aeeommodationskrampf zugezogen. Nach mehrwöchentlicher Atropinanwendung geht die Myopie von $^1/_{15}$ zurück auf $^1/_{24}$.

Der Kranke G., 45, hat bei Myopie von scheinbar — 7 & — 8, nach einmaliger Atropinanwendung von — 8 & — 9 beiderseits — 7 stets getragen.

Die Kranke W., 44, bot vor 11 Jahren folgenden Befund:

— 24 — e 30 || 110°
— 24 — e 30 ||.

Sie erhielt von mir beiderseits diese Brille für die Ferne — hat dieselbe glücklicherweise wenig benutzt — und für die Nähe beiderseits + e 30 axen wagerecht. Jetzt ist der Befund — 30 und normale
— 20 Sehschärfe.

Der umgekehrte Astigmatismus war wie immer nur durch angestrengte Accommodation erzeugt gewesen und hätte niemals corrigirt werden dürfen.

Auch bei einem Falle von Synchisis scintillans 18 fand sich ausgedehnte Chor. ant. nebst Hypermetropie.

Der pathologisch anatomische Befund ist oben geschildert. Die Heerde durchsetzen Chorioidea und Retina. Die zerrende Einwirkung der Zonulafasern ist nicht bloss aus der Thatsache zu erschliessen, dass die Heerde immer am Fusse eines Zahnes und unmittelbar am Ansatz der Fasern sich befinden, sondern ist gewissermaassen selbst sichtbar.

[1]) Arch. f. Ophth. XXIV, 4, S. 17.
[2]) Arch. f. Ophth. XXXV, 3, S. 1.

Die Zonulafasern entspringen aus den Gerüstfasern in der Umgebung der Lücken und die Gerüstfasern erscheinen in der Richtung der Zonulafasern verzerrt. Da die Hyaloidea der Netzhaut dicht anliegt, ist ein Uebertreten von Zellen oder Zellmassen, lebenden oder todten, in den Glaskörper sehr leicht möglich. Ophthalmoskopisch sieht man das bekannte Bild der Heerde von Chorioiditis disseminata und Chorioretinitis, grössere und kleinere, weissliche und röthliche, rundliche und zackige Flecken mit Pigmentsäumen und Punkten. Frische Heerde sehen mattgelb-grau aus und haben keine Pigmentsäume. Die Diagnose darf nur gestellt werden, wenn scharf umschriebene Heerde vorhanden sind.

Meine frühere Ansicht: »Es erscheint nicht unmöglich, dass die Zerrung der Ciliarmuskelsehnenfasern .... (in der) Chorioidea .... den Anstoss zu Stauungs- und Entzündungserscheinungen giebt«[1]), muss dahin abgeändert werden, dass meistens nicht die Ciliarmuskelsehnenfasern, sondern die hinteren Enden der Zonulafasern die Zerrung ausüben, welche Chorioiditis und Glaskörperflocken hervorruft. Zu den dort angeführten Fällen von Glaskörperflocken u. s. w. sind mittlerweile so viele andere ge-

VI. Chorioretinitis orae serratae (sive anterior) acuta.

	Chorioretinitis orae serratae (sive anterior) acuta.	Refraction.	Excavation.	Aequat. Cat.	Pericorneale Injection und Reizung.	Glasköperflocken.	Chorioretinitis anterior.	
1	K., 53, w.	— 20 — c 42 ‖	H	q	—	F	Chr. a.	gross.
		— 48 — c 36 ‖	R	q	—	F	Chr. a.	klein
2	H,, 28, m.	— c 48 ‖	H	q au & u	—	F	Chr. a.	frischer grosser Heerd.
		E	H	q i	—	—	—	
3	M., 57, m.	+ 18	H	q i & a	—	F	Chr. a.	
		+ c 24 ‖ 60°	H	q i & a	i	F	Chr. a.	
4	V., 47, m.	+ 24 20/100	—	q & C	—	F	Chr. a.	
		+ 3 1/2 20/100	H	operirt	—	F	Chr. a.	
5	R., 51, m.	+ 48 (+ 14)	M	q a	—	—	Chr. a.	Scleritis aussen über grossem Ch.-Heerd.
		+ 48 (+ 14)	M	q a O	—	—	Chr. a.	
6	M., 54, m.	— 5	R	?	(Glaucom)		Chr. a.	Scleritis unten über grossem Ch.-Heerd.
	Funkt.-Kr. S 208 VI	— 6	M	q				

[1]) Die Functionskrankheiten S. 73.

kommen, dass es für mich jetzt höchst wahrscheinlich ist, dass Glaskörperflocken in Augen, die sonst gesund sind, wo kein Allgemeinleiden vorliegt, auf Accommodationsüberanstrengung zurückzuführen sind.

Bei der Chorioiditis postica der Nichtmyopen muss die Schuld noch auf die Ciliarmuskelfasern geschoben werden. Die Chorioiditis postica oder centralis der Nichtmyopen ist selten. Ihre Aetiologie ist bis jetzt dunkel gewesen. Ein 50jähriger Arzt hatte sie beiderseits mit entsprechenden Scotomen. Es wurde Infection bei einer Geburt, jedoch ohne wirklichen Anhalt, Mangels an Besserem, angenommen und der Kranke unter Zuziehung eines Collegen mit grauer Salbe und Jodkalium mehrere Jahre behandelt. Es trat allmählich Besserung ein. Doch glich ich gleich Anfangs auch die Hypermetropie (+ 42) des Kranken aus und gab für ganz unvermeidliches Lesen eine starke Convexbrille. Er hatte bis dahin überhaupt keine Brille gebraucht. Eine andere Kranke mit Chorioretinitis postica hatte gleichzeitig Chorioretinitis anterior, Aequatorialcataract, hochgradige Excavation und Hy = $^1/_{36}$, welche nicht ausgeglichen gewesen war. Für die Nähe hatte die Kranke + 12, während sie + 8 bedurfte. Andere ätiologische Momente für die Chorioiditis postica fehlten.

b. Die Verzerrungserscheinungen der Ora serrata und der Prolapsus lentis mechanicus.

Die pathologisch-anatomischen Veränderungen sind oben beschrieben. Sie finden sich an accommodativ überangestrengten Augen zusammen mit den anderen Zeichen gleicher Herkunft. Am Lebenden ist die Verzerrung selbst nicht sichtbar, sondern nur in ihren Folgen erkennbar. Diese Folgeerscheinungen gehören wiederum mit zu den charakteristischen Kennzeichen accommodativ angestrengter Augen.

I. Vordrängung der Iris (Protrusio iridis) und des Linsensystems (Prolapsus lentis).

Rückt die Ora serrata, d. h. der hintere Befestigungspunkt der Zonulafassern nach vorn, so gleiten um denselben Betrag die Zonulafasern nach vorwärts, ebenso die Ciliarfortsätze und das ganze Linsensystem. Das vorwärtsgleitende Linsensystem schiebt die Iris vor sich her, verstreicht die Irisfalte, flacht die vordere Kammer mehr oder weniger ab und drückt schliesslich die Iriswurzel der Hornhaut an. Es ist zweckmässig, nach der sichtbaren Irisstellung [1]) eine Reihe von Stufen etwa vier zu unterscheiden:

---

[1]) Dieses Arch. XXVII, S. 286.

V. Chorioretinitis oraе serratae (sive anterior) chronica.

	Chorioiditis orae serratae (sive anterior) chronica.	Refraction.	Excavation.	Aequat. Cat.	Chorioretinitis anterior.	Vordere Kammer.		
1	H., 40, w.	+ 13 (+ 11)	H	q	Chr. a.	—	—	
		+ 13 (+ 11)	H	q	Chr. a.	—	—	Pupille enger
2	W., 60, m.	+ 50	—	—	Chr. a.	—	—	
		+ 40	—	—	Chr. a.	—	—	
3	L., 59, m.	+ 60	H	q	Chr. a.	—	—	
		+ 20	H	q	Chr. a.	—	—	
4	H., 65, m.	+ 15	M	δ	Chr. a.	flach	—	Myosis.
		+ 18	M	δ	Chr. a.	flach	Mad. *II* 15 cm	Myosis.
5	M., 73, w.	+ 36	Ht	q ru	Chr. a.	—	—	& Chr. poster.
		+ 36	Ht	q ru	Chr. a.	—	—	& Chr. poster.
6	F., 19, m.	+ 48 + c 8 || 105° 15/20	H	—	Chr. a.	—	—	
		+ 36 + c 7 || 70° 15/30	H	q i & a	Chr. a.	—	Mad. *II*	
7	Sch., 58, m.	+ 36	Ht	δ	Chr. a.	—	—	
		+ 36	Ht	δ	Chr. a.	—	—	

8	A., 52, m.	E	Ht	q a	Chr. a.	—	Mad. *II*		
		E	Ht	q a	Chr. a.	—	—		
9	F., 47, m.	— 60 + c 48 =	M	q i	Chr. a.	—	—		
		+ c 48 =	M	δ	Chr. a.	—	—		
10	G., 20, m.	+ 42	H	δ	Chr. a.	—	Mad. *II* 10 cm		
		+ 48	H	δ	Chr. a.	—	—		
11	B.. 22, m.	+ 42	H-R	δ	Chr. a.	—	—		
		+ 48	H-R	δ	Chr. a.	—	—		
12	W., 21, w.	— 15 Atropin — 24	Ht	q a	Chr. a.	—	—		Nach Atropin.
		— 15 Atropin — 24	Ht	q i & a	Chr. a.	—	—		— 24 beiders.
13	Sch., 59, m.	— c 48 = $^{15}/_{40}$	H-R	q	Chr. a.	—	—		
		E $^{15}/_{30}$	H-R	q	Chr. a.	—	—		
14	G., 45, m.	— 7 Atropin — 8	H	q	Chr. a.	—	—		Trug — 7
		— 8 Atropin — 9	H	q	Chr. a.	—	—		— 7
15	W., 44, w.	— 30	—	—	Chr. a.	— 24 — c 30 ‖ 110° v. & + c 30 = 15°			Jetzt ist kein umgekehrter Astigmatismus mehr vorhanden.
		— 20	—	—	Chr. a.	(83) — 24 — c 30 ‖	+ c 30 =		
16	N., 35, w.	E	H	δ	Chr. a.	—	—		
		E	H	δ	Chr. a.	—	—		
17	F., 37, m.	E	H	q & p	Chr. a.	—	Mad. *II* 1 cm		Insuff. f. d. Nähe.
		+ c 48 =	H	q & p	Chr. a.	—	—		
18	W., 51, w.	+ 30 (+ 16)	H	q	Chr. a.	—	—		Synchisis scintillans.
		+ 30 (+ 16)	H	q	Chr. a.	—	—		Tochter + 7 und Strab. conv.

I. Normalstellung der Iris und Linse.[1])

II. Gewohnheitsmässige Accommodationsstellung. Starke Ausprägung der Falte ringsum in der Mitte der Irisfläche, Concavität der äusseren und Convexität der inneren Irishälfte nach vorn. Die vordere Kammer ist in der Mitte flacher, am Rande kann sie tiefer als normal sein.

III. Vordrängung der ganzen Irisfläche und mehr weniger ausgeprägter Prolapsus lentis. Verstreichung der Ringfalte. Convexität der ganzen Irisfläche nach vorn. Abflachung der ganzen vorderen Kammer.

IV. Anliegen der Iris an der Hornhaut. Aufhebung der vorderen Kammer. Absolutes Glaucom. (Dazu kommt als

V. die myopische Irisstellung).

Da Zähne von 1 mm Länge sehr häufig beobachtet wurden, an Glaucomangen aber auch solche von doppelter und dreifacher Länge, so ist ein Vorrücken des Linsensystems um 3 mm ganz gut möglich.

II. Brechungsvermehrung.

Durch das Vorrücken der Linse wird die Refraction vermehrt und zwar bewirkt ein Vorrücken um 0,66 mm eine Refractionsvermehrung von je einer Dioptrie oder einem Vorrücken von 1 mm entspricht 1,5 D Refractionsvermehrung.[2])

III. Erworbener Astigmatismus.

Die Linse kann sich dabei schräg stellen, was Astigmatismus, gewöhnlich umgekehrten, verursacht. Im Glaucomauge 55 wurde während des Lebens Schrägstellung der Linse beobachtet und bei der Section viel längere Zähne auf der einer Seite gefunden.

In der Regel entwickelt sich das Vorrücken des Linsensystems und die Abflachung der vorderen Kammer allmählich. Das so entstehende Bild ist bei älteren Leuten eine sehr häufige Erscheinung. Obgleich der Vorgang schliesslich auf das absolute Glaucom hinausläuft, geht es doch nicht an, die Anfänge schon als glaucomatös zu bezeichnen. Die Zahl der Augen mit den Anfängen ist sehr gross, aber nur bei sehr wenigen gelangt der Vorgang bis zum Glaucomstadium. Der Name Prolapsus lentis dürfte nicht unpassend sein, da es sich wirklich um

---

[1]) Vergl. auf der am Schlusse dieses befindlichen Tafel die gleichen Nummern. Stellung IV ist nicht abgebildet.

[2]) Die Funktionskrankheiten S. 290.

ein passives Gleiten der Linse nach vorn in Folge von Erschlaffung der Aufhängevorrichtung handelt. Wenn Fig. 8 l (Linse) r (innerer Ciliarkörperwinkel) Os (Ora serrata) die normale Lage des Zonulastranges ist und nun der hintere Ansatz Os bis G vorrückt, so gleitet der ganze Strang nach vorn, r gelangt nach g und die Linse rückt vorwärts. Die Ciliarfortsätze verlieren ihren Halt, wie die Masten eines Schiffes bei Lockerung der Wanten.

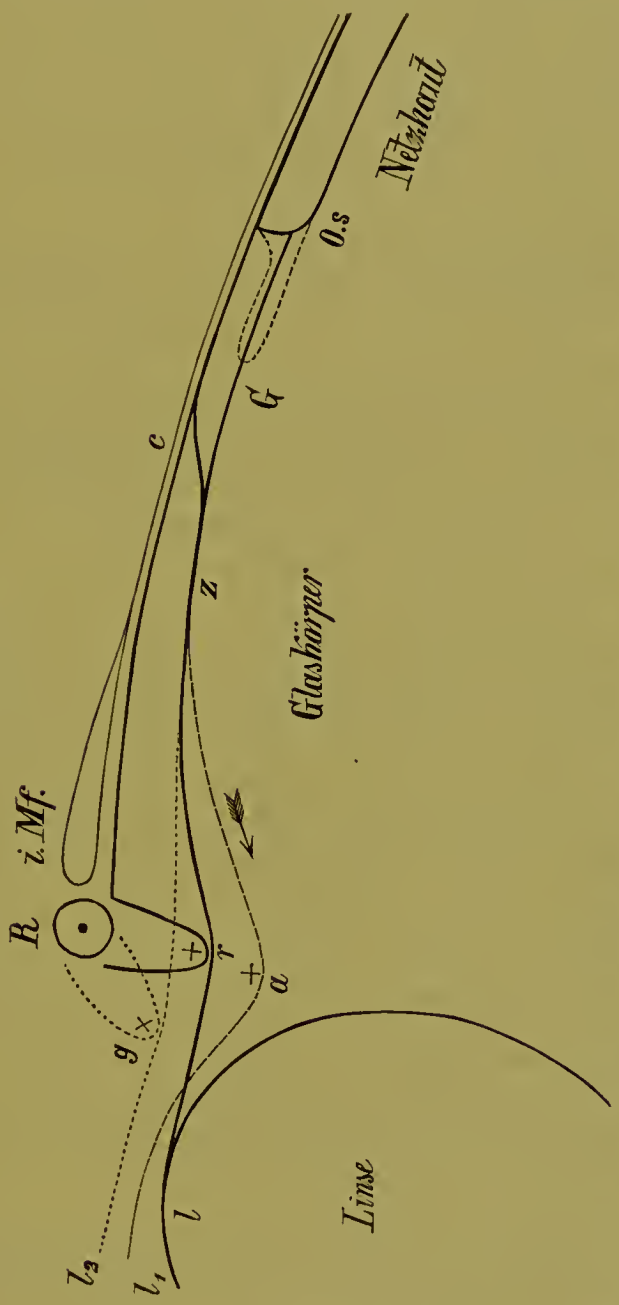

Fig. 8.

Wodurch wird die Spornbildung, die Vorwärtsziehung des Zonulanetzhautansatzes von Os nach G hin bewirkt?

Sämmtliche Augen, welche diese Verzerrung und den entsprechenden Prolapsus lentis zeigen, haben eine positiv nachweisbare Accommodationsanstrengung während vieler Jahre geleistet. Sie sind astigmatisch, hypermetropisch u. s. w. und waren nicht mit genügenden Brillen versehen. Gewöhnlich handelt es sich um eine Hypermetropie von 2 — 3 D, die etwa 20 Jahre durch Accommodation für die Ferne mehr oder weniger latent gehalten wurde. Für die Nähe kann Brille gebraucht worden sein, der Brillenmangel für die Ferne genügt zur Ausbildung des Prolapsus.

Die Accommodationsanstrengung liegt überall zu Grunde. Von den in meinem Buche aufgeführten 89 Glaucom- und 35 zweiten zusammen 124 Augen, war bei 85 % das Vorhandensein der Accommodationsüberanstrengung aus dem Refractionszustande und dem Brillenmangel sofort ersichtlich, bei 15 % wurde sie nachgewiesen als Folgeerscheinung von Insufficienz. Die 5 Glaucomaugen (90—94) und 3 zweiten Augen (über welche berichtet ist d. Arch. XXVII, S. 287. Erworbene Brechungsänderungen des Auges) waren sämmtlich hypermetropisch und ohne genügende Brillen.

Ein Blick auf nachfolgende Liste VI, welche ausser drei alten, 64, 55, 66, fünf neue Glaucomaugen, 95, 96, 97, 98, 99 aufführt, lehrt wiederum, dass sämmtliche Glaucom- und zweiten Augen hypermetropisch sind.

Das Gleiche gilt von den neuen Glaucomaugen 100, 101, 102, 107 und 108 der Liste VII. Bei den als Anhang der Liste VI aufgeführten Glaucomaugen 103, 104, 105 und 106 war nur noch ophthalmoskopisch die Refraction bestimmbar. Sie erwies sich als hypermetropisch.

In allen Fällen muss auch noch die Refractionsvermehrung durch Vorrücken der Linse beachtet werden.

Der Kranke 103/104 aus Russisch-Polen hatte vor 7 Jahren auf dem Auge 104 den ersten Anfall von plötzlicher Verdunklung; er ging zu einem Augenarzt in Wien, welcher ihn jedoch mit dem Urtheil entliess, die Augen seien gesund, und keine Brille verordnete. Ein Jahr darauf war das Auge viel schlechter. Jetzt iridectomirte der Wiener Arzt, verschrieb aber keine Brille und entliess den Kranken angeblich mit besserem Sehvermögen nnd wiederhergestellt. Nach der Aussage des Kranken war das Sehvermögen gleich nach der Operation noch schlechter wie vorher. Allmählich ging es ganz verloren. Vor zwei Jahren erkrankte das Auge 103 gleichfalls. Der Kranke ist bei 10 Augenärzten gewesen, von denen ein Theil operiren wollte, ein Theil nicht, Brille hat Niemand verordnet. Der Kranke hat das Vertrauen in die ärztliche Kunst selbstverständlich verloren, reist aber doch von Einem zum Anderen. Man kann nur noch Pilocarpin und Brille verordnen. Von Besserung ist selbstverständlich keine Rede mehr. Hätte der Kranke von dem ersten Arzte vor 7 Jahren gleich eine, seine Hypermetropie ausgleichende Brille (+ 30) und eine Arbeitsbrille (+ 20) erhalten (wie die Kranke 97), so würde dem Glaucom Halt geboten sein.

Die vierte Kranke (97) kam am gleichen Tage mit dem oben beschriebenen Kranken in die Sprechstunde, nachdem sie am Morgen den ersten Glaucomanfall bis zu völliger Aufhebung des Sehvermögens gehabt hatte. Sie erhielt gleich Brille und ist seit über einem Jahr ohne Rückfall.

Bei der Kranken 105/106 hatte ein College punktirt und sclerotomirt, ohne jede Wirkung, aber die Hypermetropie nicht ausgeglichen. Die Kranke behauptet, durch die Brille und Pilocarpin etwas Besserung bezüglich des Sehens

		Glaucomaugen.	Refraction.	Excavation.	Staphylom u. s. w.	Aequator. Catar.	Vordere Kammer.	Irisstellung.	Pupille.	
1	E., 36, m.	64	+ c 48 = v + 48 (+ 24); VIII + 16 v & (+ 13); IX + 20;	M	—	δ	sehr flach	III-IV	—	trug keine Brille.
		55	Amaurose XI + 18; III + 16 — c 48 ‖ 110°	M	—	δ	aufgeh.	IV	—	
2	R., 43, m.	66	Amaurose (dazu + 12)	H-R	--	q ru	aufgeh.	IV	--	
		95	+ 36 + c 10 ‖ 75° $^{15}/_{40}$ — $^{15}/_{30}$ | + 24 + c 10 ‖ 75° $^{15}/_{30}$ — $^{15}/_{20}$	H	--	q ru	sehr flach	III-IV	—	trug + 14 z. Arbeit
3	M., 65, w.	a	+ 14	M	V	q iu	flach	III	—	
		96	+ 14 $^{15}/_{20}$	M	V	q iu	sehr flach	III-IV	weit	Schmerzen.
4	Th., 72, w.	a	+ c 48 = v + s 48 (+ 10 v) trug + 14	H	—	q	flach	III	—	
		97	+ c 48 = v + s 48 (+ 10 v) zur Arbeit	H	—	q	flach	III-IV	weit	ein Anfall.
5	L., 71, w.	98	+ 15 $^{15}/_{50}$	R	lo	q	sehr flach	III-IV	weit	
		99	+ 15 $^{15}/_{15}$	R	lo	q	flach	III-IV	—	
6	O., 48, m.	103	Amaurose ophth. + $1^1/_3$ D = + 30	R	—	δ	flach	III-IV	—	Iridect. Anderer.
		104	Finger 5′ ophth. + $1^2/_3$ D = + 24	R	—	δ	flach	III-IV	—	
7	K., 34, w.	105	Schein unten ophth. + 2 D = + 20	R	—	δ	flach	III-IV	—	Sclerot. Anderer.
		106	Handbeweg. ophth. + 2 D = + 20	R	—	δ	flach	III-IV	—	

und des Druckgefühls gespürt zu haben, objectiv lässt sich nichts mehr nachweisen als Zurücktreten des Linsensystems und Klärung der Hornhaut und vorderen Kammer.

Kein einziger Kranker der Liste VI u. VII war mit Fernbrille versehen. Bei dem ersten Kranken war eine Hypermetropie von $^1/_{16} = 2{,}5$ D durch Accommodation latent; sie wurde innerhalb eines Jahres manifest. Der zweite hatte eine Hy = 1,66 D und einen normalen As. hy. von 4 D, die dritte hatte . . . . . Hy = 2,75 D,
die vierte . . . . . Hy = 0,75 D,
die fünfte . . . . . Hy = 2,66 D.

Der Prolapsus lentis ist überall vorhanden und zwar das

		Irisstellung.
erste Stadium	in den Augen 96 a, 97 a,	III,
zweite »	» » » 96, 97, 99,	III—IV,
dritte »	» » » 64, 95, 98,	III—IV,
vierte »	» » » 55, 66,	IV.

Der erste Fall E ist darum von grösster Bedeutung, weil das Auge 55 herausgeschält und anatomisch untersucht werden konnte; während das Auge 64 Gelegenheit zur Beobachtung von etwa 20 Glaucomanfällen gab. Trotz dieser grossen Zahl von Anfällen kehrte bis jetzt immer wieder normale Sehschärfe zurück. Der Verlauf war nach den Angaben des Kranken auf dem ersten Auge im Beginne ebenso gewesen, wie später auf dem zweiten.

Der Prolapsus lentis entwickelt sich langsam, bleibt meistens auf einer niederen Stufe halten und gelangt nur selten zur höchsten, derjenigen des Glaucoma absolutum. Fig. 8 erläutert den Vorgang: l r Os ist die Lage des Zonulastranges im ruhenden Auge. Bei der Accommodation drückt der innere Ciliarkörperwinkel (bez. Ciliarfortsatz) von r nach a. Die Lage des Zonulastranges ist jetzt l_1 a Os[1]).

Der, durch die Einbuchtung stärker gespannte Strang übt einen Zug in der Richtung des Pfeiles aus und zieht, im Laufe Jahrzehnte langer Wirksamkeit, allmählich die Ora serrata zu einem Sporn aus, d. h. den Ansatz der Zonulafasern von Os nach G.

Die accommodative Zerrung bringt auch durch die, vom Ciliarepithel entspringenden Fasern z c dieses Epithel zur Entzündung und theilweise zur Atrophie, wodurch eine Anzahl dieser Fasern ihren Fusspunkt einbüssen.

Die Ciliarfortsätze verlieren ihren Halt; l_2 g G ist endlich die Lage des Zonulastranges im Auge mit absolutem Glaucom.

Der Augendruck lastet dann auf Sclera und Hornhaut und jeder Pulsstoss wird fühlbar, weil er nicht mehr in dem Augenkern

von tonisch-elastischen Wandungen abgefangen wird. Das Auge geht schnell dem Untergange entgegen, die Netzhaut unmittelbar durch die Zerrung nach vorn und mittelbar durch die Druckschwankungen.

---

1) Anmerkung zu S. 44: Das Verständniss meiner Accommodationstheorie bietet, trotz ihrer Einfachheit, wie es scheint gerade denen, die sich in die Helmholtz'sche viel complicirtere hineingedacht haben, einige Schwierigkeit. Eine nochmalige Darlegung des Wesentlichen ist daher am Platze.

Fig. 9.

Fig. 10.

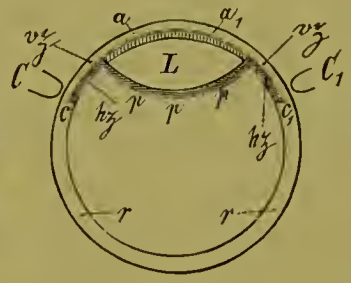

Fig. 11.

Fig. 12.

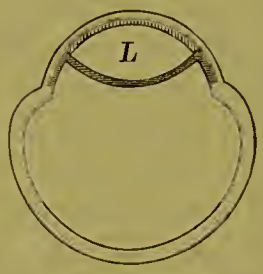

Man nehme einen gewöhnlichen mit Luft gefüllten Gummiball von etwa 10 cm Durchmesser zwischen beide Hohlhandflächen. Die Volarseiten der Handgelenke berühren sich. Die Finger werden gebeugt, so dass ihre Spitzen den Ball in einem Kreise berühren, der, wenn wir den Ball mit der Erdkugel und den, aus den Handflächen frei hervorragenden Pol mit dem Nordpol vergleichen, dem nördlichen Polarkreis entsprechen würde. Drückt man nun die 10 Fingerspitzen in den Ball hinein, so wölbt sich die Polkalotte hervor.

Das ist der Accommodationsvorgang nach meiner Theorie.

Im Innern sieht der Ball auf einem durch die Achse gelegten Schnitt nun so aus: Am Nordpole ist die Hülle in zwei Blätter gespalten längs der Linie aa_1. Das innere ist gestrichelt. Beide Blätter bilden eine Tasche, in welcher die Linse steckt. Man bezeichnet jetzt nur noch diese Blätter bis etwas nach hinten über ihre Vereinigungsstelle hinaus mit: Zonulafasern z (vz und hz), den übrigen Theil der Hülle mit Netzhaut r, die Fingerspitzen mit Ciliarfortsätzen C, die Handflächen mit Ciliarmuskelsehnenfasern und das Modell ist fertig. Leder- und Hornhaut umgiebt das Ganze.

Bei der Section solcher Glaucomaugen findet man die Chorioidea und Retina untereinander und mit der Selera so fest verbunden, dass es ohne Verletzung nicht möglich ist, sie zu trennen.

Die Chorioidea ist gleichmässig stark verdünnt. Die Netzhaut ist auch verdünnt aber unregelmässig. Sie zeigt Hohlräume, Lücken und an anderen Stellen Verdickungen.

Sobald der Prolapsus lentis einmal vollständig ausgebildet ist, gehört Heilung zu den Unmöglichkeiten, vorübergehende Besserung und Erleichterung kann dagegen durch Anregung von Zusammenziehung des Ringmuskels und der inneren Meridionalfasern erzielt werden. Die wieder nach innen und hinten gedrückten Ciliarfortsätze vermögen das Linsensystem ein wenig zurückzuschieben und den Druck wieder von der äusseren Augenhülle Cornea und Sclera wegzunehmen. Auf diese Weise gelang es bis jetzt in den Augen 64 und 95 trotz der vielen Anfälle immer noch normale Sehschärfe und zeitweiliges Wohlbefinden zurück zu erhalten. Doch kommt eine Zeit, oder es giebt Fälle, wo die Miotica versagen, sogar schädlich wirken. Einen solchen stellt das Auge 98 dar.

In diesem Auge trat zwar noch Verengerung der Pupille ein, das Linsensystem blieb aber vorn liegen und die tiefe pericorneale Injection, sowie die Schmerzen steigerten sich in einem Maasse, dass das Pilocarpin ausgesetzt werden musste. Damit war zugleich die Machtlosigkeit der Therapie offen erklärt, ebenso wie bei den Augen 55 und 66, wo die Miotica ganz wirkungslos bleiben. Von einer Iridectomie wird Niemand Hülfe erwarten, der sich den pathologisch-anatomischen Vorgang klar gemacht hat. — Bei den Augen 64 und 95 ist letzterer auch schon soweit gediehen, dass dauernde Hülfe kaum mehr möglich ist. Die Augen 96, 97, 99 werden dagegen zweifellos erhalten werden, die beiden ersten haben schon seit mehr als einem Jahre keinen Anfall gehabt. Um bei entwickeltem Prolapsus lentis noch operativ zu helfen, wäre nicht mehr und nicht weniger nöthig, als in sämmtliche Zonulafasern einen Knoten zu schlingen und sie so wieder um das Stück GOs zu verkürzen. Aus unserer Hülflosigkeit dem entwickelten Prolapsus gegenüber folgt gebieterisch die Pflicht, demselben rechtzeitig vorzubeugen oder wenigstens Einhalt zu thun. Hätten die jetzt verlorenen Augen vor 10 oder 20 Jahren ausgleichende Brillen erhalten, so würden sie noch ebenso wie z. B. das Auge 97 gesund sein.

VII. a. Prolapsus (acutes Glaucom), Pupillenerweiterung mit Beschlägen.

	Prolapsus (acutes Glaucom), Pupillenerweiterung mit Beschlägen.	Glaucomaugen.	Refraction. Anfangs. —	Refraction. Später.	Refraction. Nähe	Excavation.	Staphylom u. s. w.	Aequatorial-Cat.	Beschläge. Pupille.	Beschläge. Hinterwand.	Pupille.	Vordere Kammer.	
1	Z., 55, w. A. f. A.,	a	+ 30	+ 30	—	Mt	V	δ	—	—	—	—	—
	XXVII, 287	90	+ 30	+ 30	—	Mt	V	δ	J	—	weiter	flacher	acuter Anfall.
2	St., 47, w.	100	— 60 + c 30 ‖	+ c 30 ‖	dazu + 36	H	—	q	J	—	weiter	flacher	acuter Anfall.
		b	+ 36	+ 36	+ 16	H	—	δ	—	—	—	—	—
3	M.. 46, w.	44	— c 48 ‖ v. + 36	[94] + c 48 ‖ [1]	dazu + 15	M	V	q a	—	B	weiter	flacher	acuter Anfall.
		b	+ 36	+ 30	+ 11	O	—	δ	—	—	—	—	—
4	G., 49, m.	107	VII + c 48 = v. + 36		XI + 16	H	—	q	J	B	weiter	flacher	Chra. 29. VII acut A
		108	+ 36 v. + 36	XI + c 36 = [2]	+ 14	H	—	q	—	B	weiter	flacher	Chra. 7. XI „ „

[1]) v & dazu + 60 für gewöhnlich. [2]) Einmal auch + 60 — c 48 ‖, schliesslich wieder + sph. 36.

b. Pupillenverengerung und Erweiterung.

5	St., 49, w.	—	+ 48	—	—	Ht	—	q ru	—	—	weiter	—	—
		—	+ c 48 =	—	—	Ht	—	q ru	—	—	enger	—	—

c. Prolapsus (absolutes Glaucom) mit Pupillarabschluss.

6	B., 47, w.	54	Amaurose	—	—	—	—	Cat.	J	(iridectom. v. And.)	ganz flach	(Pupillarabschluss.) unvollständig.
		b	— c 48 ‖	+ 30	+ 13	M	—	δ	—	—	flach	keiner (norm.).
7	K., 42, w.	101	+ 16 4/36	+ 16 15/70	—	—	—	q	J	—	ganz flach	unvollständig.
		102	Fing. 6′	+ 10 (?) 15/200	—	—	—	q	J	(iridectom. v. And.)	ganz flach	vollständig.

c. Prolapsus lentis dynamicus.

Wenn nun auch bei jedem Auge, welches einen acuten Glaucomanfall erleidet, die Verzerrung der Ora bis zu einem gewissen Grade gediehen sein wird, so bedeutet doch nicht jeder acute Anfall absolutes Glaucom. Acute Anfälle können vollständig und ohne Rückfall heilen, d. h. bis auf jene vielleicht vorhandene mässige Verzerrung der Ora. Es giebt augenscheinlich einen auf dynamischer Ursache beruhenden Anfall. Im Ruhezustande liegt der Zonulastrang l r Os nicht völlig gerade, sondern der stets vorhandene Tonus in den Ring- und inneren Meridionalfasern hält den Ciliarfortsatz ein wenig gegen den Strang gepresst, so dass bei r immer eine leichte Concavität nach vorn vorhanden ist. Werden nun diese Muskeln durch übertriebene Accommodationsanforderungen einmal ermüdet, d. h. wird lange Zeit die Aufrechterhaltung der Stellung l_1 a Os oder l_1 a G verlangt, so versagen sie bei einer Gelegenheit, verlieren zeitweise ihre Elasticität gänzlich und nun springt der Punkt a nicht bloss bis r zurück, sondern weiter. Der Zonulafaserstrang nimmt eine Mittelstellung zwischen l r Os und l_2 g Os ein und das Linsensystem gleitet um ein entsprechendes Stück vorwärts. Dieser dynamische Glaucomanfall kann spurlos vorübergehen, wenn nicht gleichzeitig schon mechanischer Prolapsus lentis vorhanden war, sonst soweit er rein dynamisch war unter Zurücklassung des mechanischen Theils des Prolapsus.

Die Anfälle in den Augen 96, 97 und 99 sind solche, auf einem vorhandenen mechanischen Prolapsus mässigen Grades aufgesetzte, dynamische Anfälle. Die Prognose der letzteren an und für sich ist günstig; es kommt vor Allem immer auf den Grad des etwa gleichzeitig vorhandenen mechanischen Prolapsus an. Wird der häufigen Wiederkehr der dynamischen Anfälle übrigens nicht vorgebeugt, so verlieren die Muskeln allmählich dauernd ihren Tonus. Dann entsteht, wenn hauptsächlich die Ring- und inneren Meridionalfasern versagten, ein Bild gleich dem des vollständigen mechanischen Prolapsus, oder wenn die äusseren Meridionalfasern hauptsächlich versagten, das Bild des Glaucoma atonicum,[1]) so die Fälle 103 bis 106. Die Section vieler Glaucomaugen zeigt Atrophie der Ring- und inneren Meridionalfasern[2]). Ganz reine Typen kommen selbstverständlich selten zur Beobachtung, meistens verbinden sich mechanischer und dynamischer Prolapsus untereinander

---

[1]) s. Functionskrankheiten S. 203.

[2]) s. Functionskrankheiten S. 220.

und mit Atonie; entscheidend für Prognose und Behandlung ist das Mischungsverhältniss.

Ein Uebelstand für die Behandlung ist, dass die Miotica auf alle drei Fasergruppen des Ciliarmuskels wirken, während man beim acuten Glaucom allein die Ring- und inneren Meridionalfasern, beim atonischen Glaucom allein oder doch hauptsächlich die äusseren Meridionalfasern anregend beeinflussen möchte. Darum können unter Umständen die Miotica die Erscheinungen verschlimmern.

C. Mischformen.

Da bei den Functionskrankheiten sämmtliche Symptome von einer gemeinschaftlichen Ursache abhängen, so ist das Vorkommen aller möglichen Misch- und Uebergangsformen für die Functionskrankheiten bezeichnend. Oben wurde schon auf verschiedene hingewiesen, z. B. auf die Mischung von Cyclitis simplex mit Keratitis accommodativa und mit Chorioretinitis anterior. Eine hierhergehörende Form ist die Mischung von Cyclitis simplex mit den Verzerrungserscheinungen der Ora serrata, dem Prolapsus lentis.

a. Excavatio accommodativa mit Atonie und Prolapsus. Glaucoma simplex mit Glaucoma atonicum und Glaucoma acutum.

Ferner können sich die Symptome des Glaucoma simplex zu dem Prolapsus und der Atonie gesellen — solches ist der Fall in den Augen 103 bis 106 — oder zu einem dieser Vorgänge. Bezüglich dieser Mischform ist zu dem schon in den Functionskrankheiten Gesagten Nichts hinzuzufügen.

b. Cyclitis simplex und Prolapsus lentis. (Iritis serosa und acutes Glaucom.)

Es ist längst bekannt, dass man bei Iritis serosa auf glaucomatöse Erscheinungen gefasst sein muss. Die bisher zwar anerkannten aber noch nicht erklärten Beziehungen zwischen den beiden Processen werden jetzt selbstverständlich. Solche Misch- und Uebergangsformen stellen die Fälle dar, wo man in Zweifel ist, ob Glaucom oder Iritis vorliegt und wo der Ungeübte bisweilen zum Atropin greift, um dann einen unzweifelhaften Anfall vor sich zu haben [1]).

[1]) Dieses Vorkommen ist beschrieben Arch. f. Augenheilk. XXVII, S. 288.

Es verbinden sich einige der Reizungserscheinungen der Cyclitis simplex (Iritis serosa) mit den Verzerrungs- beziehentlich Lähmungserscheinungen des Glaucomanfalles, des dynamischen oder mechanischen Prolapsus lentis. Die pericorneale Injection lässt vielleicht einen Zweifel, ob sie auf Rechnung von Stauung oder Entzündung zu setzen sei. Ebenso ist die Unterscheidung zwischen Beschlägen der Hinterwand und Keratitis profunda einerseits, der glaucomatösen Hornhauttrübung andererseits vielleicht nicht mit Sicherheit zu machen. Beschläge im Pupillargebiet sprechen sogar für Iritis. In solchen Fällen giebt die Pupillenweite ein Unterscheidungsmerkmal. Ist die Pupille des kranken Auges enger als die des gesunden, so hat man es hauptsächlich mit einem entzündlichen, ist sie weiter, hauptsächlich mit einem glaucomatösen Zustande zu thun. Uebrigens kommen auch Fälle vor, wo sich beide Processe die Wage halten (z. B. 6 und 7 Liste VII).

Von den angeführten Fällen ist der erste (90) der schon erwähnte, Anfangs aus Versehen mit Atropin behandelte. Der zweite (100) wurde gleich mit Pilocarpin und Brille behandelt und war in 10 Tagen geheilt.

Die dritte Kranke (44) ist schon früher [1]) aufgeführt. Sie hatte mehrere acute Glaucomanfälle gehabt. Seit 1889 sind hinter den Brillen die Anfälle weggeblieben. Jetzt 1894 hatte sie einiges Drücken auf dem rechten Auge und die Brillen sagten nicht mehr zu. Es stellte sich heraus, dass der umgekehrte Astigmatismus dieses Auges verschwunden und normaler an seiner Stelle offenbar geworden war. Ausserdem waren Beschläge der Hinterwand vorhanden. Die entsprechenden Brillen wurden verordnet, die Beschläge nicht weiter beachtet. Hier handelt es sich um eine Verbindung von acutem Glaucom mit Iritis serosa, wo einmal die glaucomatösen Erscheinungen den entzündlichen vorausgehen. Kürzlich sah ich die Kranke wieder, sie befand sich ganz wohl.

Der vierte Kranke kam im Juli mit rechts: Chemosis, pericornealer Injection, Beschlag der Hinterwand in Besenform, weder weiter noch enger Pupille umgekehrtem Astigmatismus + c 48 =, während bdsts. Chorioretinitis anter. und links Hy + 36 vorhanden war. Die Diagnose schwankte; Cocaïn verschlechterte uud liess den Charakter des acuten Glaucoms deutlich hervortreten. Nach Heilung mittelst Eserin und Pilocarpin sowie einer Brille + sph. 36 bdsts. blieb der Kranke aus, ohne Arbeitsbrille erhalten zu haben. Im November erschien er mit demselben Krankheitsbilde links. Das Auge zeigte umgekehrten Astigmatismus und Brechungsvermehrung, nämlich statt + sph. 36: zuerst + cyl. 36 =, dann + sph. 60 — cyl. 48 || und zuletzt wieder + sph. 36 wie vorher. Eserin, Pilocarpin und + 15 für die Nähe brachten Heilung.

Oben sind als Vorläufer von Cyclitis solche Fälle beschrieben, wo einseitige Pupillenverengerung mit Schmerzhaftigkeit ohne weitere Entzündungs-

---

[1]) Functionskrankheiten S. 230, VI.

erscheinungen vorlag. Das Gegenstück bieten Fälle von einseitiger Pupillenerweiterung mit subjectiver Schmerzhaftigkeit ohne sonstige Erscheinungen, welche Fälle ihrerseits Vorstufen des acuten Glaucoms sind. Der fünfte Fall der Liste VII veranschaulicht die Möglichkeit, dass einmal nicht entschieden werden kann, ob die Erweiterung der einen oder die Verengerung der anderen Pupille als krankhaft zu betrachten ist, ob es sich um eine Vorstufe von Glaucom auf dem rechten oder eine Vorstufe von Cyclitis simplex auf dem linken handelt. Die Entscheidung liefert sonst die subjective Klage über Schmerz oder eine leichte pericorneale Reizung. Hier fehlte die letztere und keins der Augen machte subjectiv mehr Beschwerden als das andere. Uebrigens konnten auch beide Augen erkrankt sein und die Anfänge beider Krankheiten, der Cyclitis und des Glaucoms, zeigen.

Der sechste Fall ist früher als absolutes Glaucom aufgeführt[1]), und zwar als acutes Glaucom mit iritischen Symptomen. Man könnte den Fall jedoch wegen des freilich nicht vollständigen Pupillarabschlusses auch als Secundärglaucom deuten. Dagegen spricht aber die Unvollständigkeit des Abschlusses, das Fehlen der Irisabhebung von der Linsenkapsel, die Vordrängung des Linsensystems und die Nutzlosigkeit der Iridectomie (von A. ausgeführt), welche die Erblindung nicht aufgehalten hat. Das zweite Auge ist auf dem Wege acutes Glaucom zu bekommen. Die richtige Auffassung für den Zustand des rechten Auges ist: Cyclitis simplex in Verbindung mit Prolapsus lentis. — Ebensowenig wie die Iridectomie genutzt hat, kann dem Pupillarabschluss die Vordrängung des ganzen Linsensystems zugeschoben werden. (Das Auge wurde herausgeschält und anatomisch untersucht.)

Bei der letzten siebten Kranke war das Sehvermögen bedeutend herabgesetzt, die vordere Kammer fast aufgehoben, die Irisfalte verstrichen. Der Pupillarabschluss war rechts unvollständig, da der Pupillarrand sich an mehreren Stellen frei bewegte. Links war der Abschluss möglicherweise vollständig gewesen, bevor ein College die Iridectomie gemacht hatte.

Auch dieser Fall ist als Verbindung von Prolapsus lentis mit Cyclitis simplex (Iritis serosa) aufzufassen; nicht etwa als Secundärglaucom. In letzterem Falle müsste die Iris von der vorderen Kapsel abgehoben und vorgebauscht sein, was hier nicht der Fall ist. Dagegen kann Pupillarabschluss schwerlich das ganze Linsensystem zum Vorrücken bringen, wie hier. Die Wiederherstellung der Verbindung zwischen hinterer und vorderer Kammer mittelst der Iridectomie hat auf dem linken Auge nicht geholfen, auf dem rechten ist diese Verbindung gar nicht aufgehoben. Beide Augen waren stark hypermetropisch. Der Grad liess sich rechts ganz sicher bestimmen. Rechnet man dazu noch die durch Vorrücken der Linse verdeckte Hypermetropie, so kommt man auf 5—6 D. Die Frau hatte für die Ferne nie eine Brille, für die Nähe in den letzten Jahren + 2 D getragen. Die Linse zeigt Aequatorialcataract und auf dem linken Auge in dem Colobom vollständige Abhebung der Linsenkapsel, die einen zweiten Umriss um den Linsenäquator bildet. Nutzen von einer Iridectomie ist nicht abzusehen, die Gefahr einer solchen aber sehr gross. Eserin ist wirkungslos, die Ciliarmuskelfasern sind jedenfalls schon atrophirt. Ebenso ist die Verzerrung

[1]) Functionskrankheiten S. 230, XII.

der Ora serrata sicher auf's Höchste entwickelt. Man kann die Kranke nur noch mit einer Brille ausrüsten und ihr vollständige Schonung empfehlen.

Gegenüber der therapeutischen Hoffnungslosigkeit eines solchen Falles tritt der Werth der Verhütung in das rechte Licht. Die beiden Augen dieses Falles und das rechte des vorhergehenden stellen die Ausgänge dar, bis zu welchen zweifellos ein Theil der Fälle von Cyclitis simplex der Liste I sich entwickelt haben würde, wenn sie nicht rechtzeitig Brille erhalten hätten. Besonders der erste und fünfte Fall hatten schon ein gutes Stück Wegs nach dieser Richtung hinter sich und schieben sich als unmittelbare Vorstufen vor dem Auge 54 ein. Ebenso wie die Augen der Liste I hätten auch die Augen 54, 101 und 102 durch rechtzeitige Brillenverordnung vor der Erblindung bewahrt werden können.

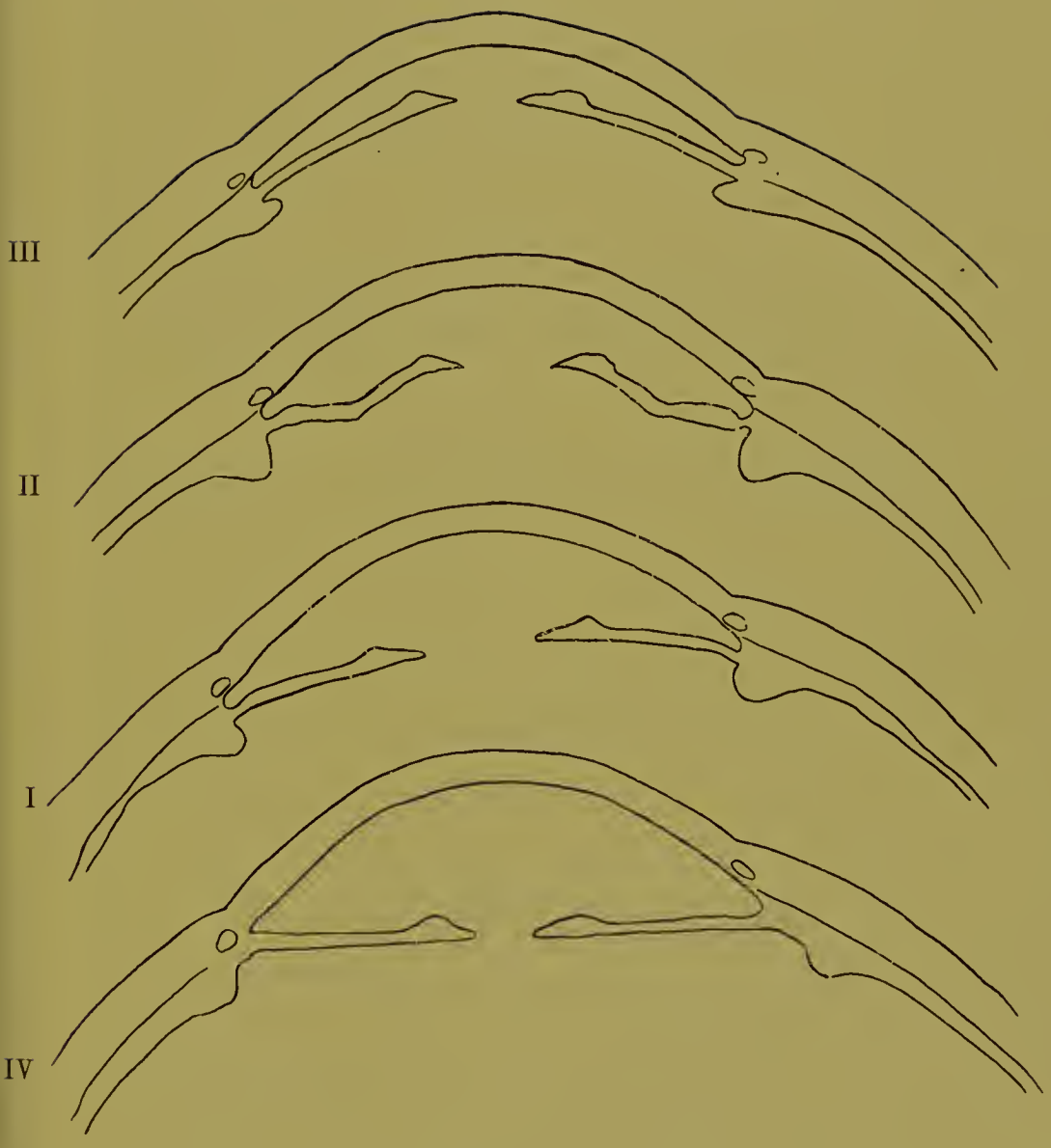
III
II
I
IV